

# EPÄTYYPILLISET HAAVAT

PARHAAT  
HOITOKÄYTÄNNÖT  
JA HOIDON  
HAASTEET

ATYPICAL  
WOUNDS

BEST CLINICAL  
PRACTICES  
AND  
CHALLENGES



**JWC**  
journal of wound care

 WoundsAustralia

 EWMA  
EUROPEAN WOUND  
MANAGEMENT ASSOCIATION

KÄÄNNÖS

 SUOMEN HAAVANHOITUYHDISTYS RY

ALKUPERÄINEN  
DOKUMENTTI  
JULKAISTU

**JWC**  
journal of wound care

 WoundsAustralia  
Healing Wounds Together

 EWMA  
EUROPEAN WOUND  
MANAGEMENT ASSOCIATION

**Kirsi Isoherranen** (Editor), MD, PhD, Helsinki University Central Hospital and Helsinki University, Wound Healing Centre and Dermatology Clinic, Helsinki, Finland (Kirsi.Isoherranen@hus.fi)

**Julie Jordan O'Brien** (Co-editor), RNP, MSc Nursing, Advanced Nurse Practitioner Plastic Surgery, Beaumont Hospital, Dublin, Ireland (jjobrien2007@gmail.com)

**Judith Barker**, Nurse Practitioner – Wound Management, Rehabilitation, Aged and Community Care., Adjunct Associate Professor, University of Canberra, Canberra, Australia (Judith.Barker@act.gov.au)

**Joachim Dissemond** (JD), Professor, MD, University Hospital of Essen, Department of Dermatology, Venerology and Allergology, Hufelandstraße 55, Essen, Germany (joachim.dissemond@uk-essen.de)

**Jürg Hafner**, Professor, MD, Department of Dermatology, University Hospital of Zurich, Gloriastrasse 31, Zurich, Switzerland (Juerg.Hafner@usz.ch)

**Gregor B. E. Jemec** (GJ), Professor, MD, Department of Dermatology, Zealand University Hospital, Roskilde, Denmark (gbj@regionsjaelland.dk)

**Jivko Kamarachev** (JK), MD, PHD, Department of Dermatology, University Hospital of Zurich, Gloriastrasse 31, Zurich, Switzerland (jivko.kamarachev@usz.ch)

**Severin Läuchli**, MD, PHD, Department of Dermatology, University Hospital of Zurich, Gloriastrasse 31, Zurich, Switzerland (Severin.Laechli@usz.ch)

**Elena Conde Montero**, MD, PHD, Hospital Universitario Infanta Leonor, Dept. of Dermatology, Madrid, Spain (elenacondemonte-ro@gmail.com)

**Stephan Nobbe** (SN), MD, Department of Dermatology, University Hospital of Zurich, Gloriastrasse 31, Zurich, Switzerland Department of Dermatology, Cantonal Hospital of Frauenfeld, Switzerland (stephan.nobbe@stgag.ch)

**Cord Sunderkötter** (CS), Professor, MD and Chair, Department of Dermatology and Venerology, University and University Hospital of Halle, Ernst-Grube-Strasse 40, Halle, Germany (cord.sunderkoetter@uk-halle.de)

**Mar Llamas Velasco**, MD, PhD, Department of Dermatology, Hospital Universitario De La Princesa, Madrid, Spain. (mar.llamasvelasco@gmail.com)

The document is supported by an unrestricted educational grant from PolyMem and Essity.

Corresponding author:

Editor: Kirsi Isoherranen, kirsi.isoherranen@hus.fi

EWMA: [www.ewma.org](http://www.ewma.org)

Wounds Australia: [www.woundsaustralia.com.au](http://www.woundsaustralia.com.au)

Editorial support and coordination: EWMA Secretariat, Jan Kristensen: [jnk@ewma.org](mailto:jnk@ewma.org)

This article should be referenced as: Isoherranen K, Jordan O'Brien J, Barker J et al. EWMA document; Atypical wounds. Best clinical practice and challenges.

Dokumentin ovat suomentaneet LT Kirsi Isoherranen, LL Timo Ruohoaho ja LT Helka Sahi, HUS Tulehduskeskus/Iho- ja Allergiasairaala.

The original document was published as a supplement to the JOURNAL OF WOUND CARE, VOL 28 NO 6, 2019

© EWMA 2019

All rights reserved. No reproduction, transmission or copying of this publication is allowed without written permission. No part of this publication may be reproduced, stored in a retrieval system, or transmitted in any form or by any means, mechanical, electronic, photocopying, recording, or otherwise, without the prior written permission of the European Wound Management Association (EWMA) or in accordance with the relevant copyright legislation.

Although the editor, MA Healthcare Ltd. and EWMA have taken great care to ensure accuracy, neither MA Healthcare Ltd. nor EWMA will be liable for any errors of omission or inaccuracies in this publication.

Published on behalf of EWMA by MA Healthcare Ltd.

Editor: Rachel Webb

Managing Director: Anthony Kerr

Published by: MA Healthcare Ltd, St Jude's Church, Dulwich Road, London, SE24 0PB, UK

Tel: +44 (0)20 7738 5454 Email: [anthony.kerr@markallengroup.com](mailto:anthony.kerr@markallengroup.com) Web: [www.markallengroup.com](http://www.markallengroup.com)

# Sisältö

---

1. Johdanto	4
2. Pyoderma gangrenosum	6
3. Vaskuliittihaavat	11
4. Okklusiivinen vaskulopatia	21
5. Martorellin hypertensiivinen haava ja kalsifylaksia: iskeemisen arterioloskleroosin aiheuttama ihon iskemia ja kuolio	26
6. Hidradenitis suppurativa	36
7. Malignit haavat	39
8. Artefaktaaliset haavat	45
9. Ektyyma ja ecthyma gangrenosum	47
10. Muut epätyypilliset haavat	51
11. Epätyypillisten haavojen histologia	55
12. Käytännön аспектеja	61
13. Paikallishoito	66
14. Potilaan näkökulma	70
15. Terveystalous ja organisaatio	74
16. Johtopäätökset ja tulevaisuuden näkökulmat	77
17. Lähteet	79
18. Lyhenteet	89

# I. Johdanto

**E**pätyypilliset haavat käsittävät noin 20 % kroonisista haavoista. Väestön ikääntyessä ja liitännäissairauksien lisääntyessä nämä luvut todennäköisesti nousevat. Epätyypilliset haavat ovat haavoja, joita ei voida luokitella tyypilliseksi: laskimo- tai turvotushaavoiksi, valtimohaavoiksi, sekamuotoisiksi haavoiksi, painehaavoiksi tai diabeettisiksi haavoiksi. Ne ovat laaja joukko tiloja ja sairauksia, joiden aiheuttajana on inflammaatio, infektio, maligniteetti, tai krooninen tai perinnöllinen sairaus.

*Epätyypillistä haavaa tulee epäillä, jos haavalla on poikkeava ulkonäkö tai sijainti, suhteettoman suuri kipua haavan kokoon nähden tai haava ei parane hyvällä hoitosuunnitelmalla 4-12 viikon kuluessa.*<sup>7-9</sup> Diagnoosiviive voi olla valitettavan pitkä johtuen pahimmillaan potilaan hengen menetykseen.<sup>10-13</sup>

*Siksi on tärkeää, että jokainen haavoja hoitava terveydenhuollon ammattilainen tunnistaa epätyypillisen haavan merkit ja osaa ohjata potilaan oikea-aikaisesti asiantuntijakonsultaatioon.* Tämän potilasryhmän hoitoon tarvitaan usein moniammatillista tiimiä, johon kuuluvat mm. ihotautilääkäri, verisuoni- ja plastiikkakirurgi, reumatologi, diabetologi, nefrologi, infektio­lääkäri, psykiatri, haavanhoitaja, jalkaterapeutti, psykologi, ravitsemusterapeutti, fysioterapeutti ja sosiaalityöntekijä. Varhainen diagnoosi ja ihotautilääkärin konsultaatio on tärkeää tämän potilasryhmän osalta. Ihotautilääkärit ovat asiantuntijoita diagnosoimaan epätyypillisiä haavoja.<sup>3,7,13</sup> *Oikean diagnoosin jälkeen tarvitaan kokonaisvaltainen arvio*

ja potilaan hyväksymä hoitosuunnitelma jotta päästään kustannustehokkaaseen hoitoon ja pystytään estämään haavojen uusiutumista.

Potilaan näkökulmasta epätyypilliset haavat tuottavat kipua ja alentavat elämänlaatua.<sup>14</sup> Monet potilaat kärsivät sekä fyysisesti että psyykkisesti. Epätyypilliset haavat aiheuttavat hajua, eritystä, kipua, liikkuvuuden heikkenemistä sekä kielteisiä tunnekokemuksia, yksinäisyyttä ja masennusta.<sup>15</sup> Kuolleisuus on suurentunut sekä liitännäissairauksien että suurentuneen itsemurhariskin johdosta.<sup>16</sup>

Silti kustannustehokkuustutkimuksia ja elämänlaatututkimuksia tässä potilasryhmässä on yllättävän vähän. European Wound Management Association (EWMA) kokosi kirjoittajaryhmän keräämään kirjallisuudesta paras saatavilla oleva tieto näiden haavojen osalta. Dokumentti on tarkoitettu lisäämään tietoisuutta epätyypillisten haavojen tunnusmerkeistä, diagnoosista ja hoidoista. Tavoitteena oli myös tuottaa käytännönläheistä tietoa, mikä parhimmillaan pienentäisi diagnoosiviiveitä. Toivomme että tämä systemaattinen katsaus parantaa hoidon laatua ja elämänlaatua tässä potilasryhmässä. Toivomme myös, että dokumentti toimii katalysaattorina uudelle tutkimustiedolle.

Tämä dokumentti keskittyy inflammation, maligniteetin ja kroonisten sairauksien aiheuttamiin epätyypillisiin haavoihin. Perinnöllisiä sairauksia kuten Epidermolysis Bullosa (EB) ei käsitellä. Dokumentti ei ole näytönastekatsaus vaan parhaaseen mahdolliseen tietoon ja kokemukseen nojaava dokumentti.

---

Dokumentin tarkoituksena on:

- esitellä diagnostiset kriteerit ja liitännäissairaudet epätyypillisiin haavoihin liittyen ja tarjota myös käytännönläheisiä vinkkejä kliiniseen työhön
- esittää parhaat mahdolliset dokumentoidut hoitovaihtoehdot. Korkealaatuinen näyttö on vähäistä, mutta dokumentissa on hyödynnetty myös retrospektiivisiä ja havainnointitutkimuksia
- esitellä uusia hoitokeinoja epätyypillisiin haavoihin
- tavoitteena myös vähentää epätyypillisiin haavoihin liittyvää diagnoosiviivettä (kts. algoritmi Kappale 12 Käytännön aspekteja)

## 2. Pyoderma gangrenosum

**P**yoderma gangrenosum (PG) on neutrofiilinen dermatiitti ja osa monitahoista systeemistä auto-inflammatorista prosessia. Sen ilmaantuvuudeksi raportoidaan 0.3-1.0 tapausta 100 000 asukasta kohden. PG luokitellaan siten harvinaissairauksiksi.<sup>17</sup> Kolme neljästä potilaasta on naisia. Tauti voi ilmetä milloin vain, mutta suurin osa potilaista on yli 50-vuotiaita.<sup>18</sup>

### Etiologia

PG:n tarkkaa etiologiaa ei tunneta. Poikkeavat neutrofiilit ja T-solut häiritsevät immuunijärjestelmän säätelyä, jolloin tulehduksen välittäjäaineiden pitoisuudet nousevat. Parantuneilla haava-alueilla on taipumus uusiutua, minkä vuoksi T-soluaktiivisuuden epäillään kohdistuvan karvatupen apuelinrakenteisiin ja johtavan talirauhasyksikön tuhoutumiseen.<sup>19</sup> PEST-geeniperheen (proliini, glutamaatti, seriini ja threoniini) mutaatioiden raportoidaan aiheuttavan perinnöllistä taipumusta PG:lle.<sup>20</sup>

### Taulukko 1. Autoinflammatoriset syndroomat jotka liittyvät pyoderma gangrenosumiin

PAPA syndrooma. Potilaalla PG, pyogeeninen artriitti ja akne
PASH syndrooma. Potilaalla PG, pyogeeninen artriitti ja hidradenitis suppurativa
PA-PASH syndrooma. Potilaalla pyogeeninen artriitti, PG, hidradenitis suppurativa ja akne

Tämän hetkisen käsityksen mukaan PG ei ole vain erillinen ihosairaus vaan yleistyneen tulehdusvasteen ihoilmentymä. Tähän teoriaan viittaa myös PG:n yhteys muihin autoinflammatorisiin sairauksiin. PG kuvataan lisäksi usein osana tiettyjä harvinaisia oireyhtymiä, monesti yhdessä hidradenitis suppurativan kanssa (Taulukko 1).<sup>21</sup>

### Liitännäissairaudet

Pitkään tunnettuja PG:n liitännäissairauksia ovat krooniset tulehdukselliset suolistosairaudet (IBD) ja tulehdukselliset reumasairaudet (IRD), joiden lisäksi PG:n raportoidaan liittyvän (hematologisiin) syöpiin. Yhä lisääntyvä näyttö vaikuttaisi yhdistävän sen myös tiettyihin metabolisen oireyhtymän piirteisiin.<sup>17</sup> Ei siis yllätä, että potilaiden kuolleisuus on arviolta kolminkertainen verrattuna normaaliväestöön.<sup>12</sup>

Diagnostiikka tulisi räätälöidä yksilöllisesti ottaen huomioon eri liitännäissairaudet ja erityisesti paraneoplasian mahdollisuus.<sup>22</sup> Moniammatillinen lähestymistapa on täten oleellisessa asemassa.

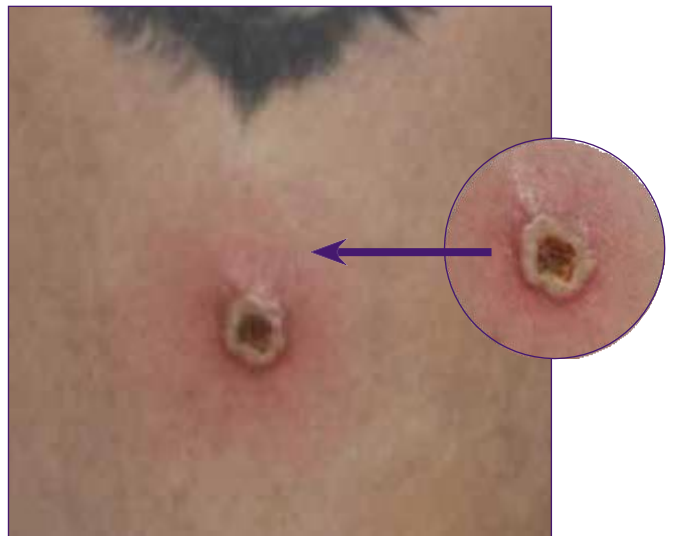### Kliininen kuva

Ensimmäiset ihomuutokset ovat punoittavia näppyjä, kyhmyjä tai märkähäpäitä. Ne kehittyvät syviksi ja varsin kipeiksi haavoiksi yleensä muutaman päivän aikana. (Kuvat 1 ja 2)

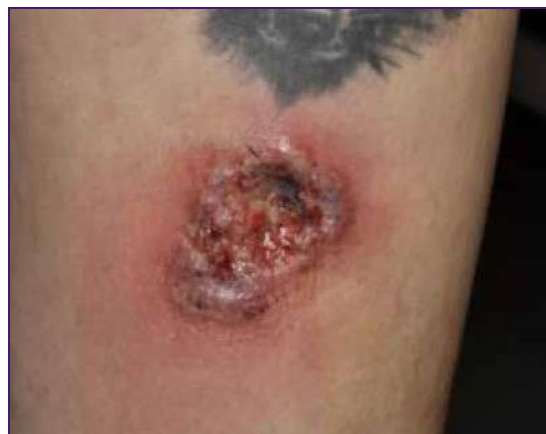Potilaiden mukaan PG ilmenee usein vähäisen vamman jälkeen, mitä kutsutaan patergiaksi. Muutosta ympäröivä punoitus on varhaisvaiheessa tyyppillisesti sävyllään sinipunervaa, ja vaihtelee haavautumisen jälkeen tummanpunaisesta sinipunervaan.<sup>23</sup> Samalla havaitaan reunojen painumista. Haavan ympärillä on usein märkähäpäitä. On tärkeää erottaa steriilit märkähäpäät bakteerien aiheuttamasta sekundaari-infektiosta, joka on yleinen virhediagnoosi.

PG voi ilmaantua mihin tahansa kehon osaan, mutta 70% haavoista ilmaantuu sääriin.<sup>24</sup> Toinen tyyppipaikka on avanneaukon ympäristö.<sup>25</sup> Syntyviä arpia kutsutaan cribriformisiksi. (Kuva 3).

PG voi myös ilmaantua leikkausalueelle postoperatiivisesti, jolloin se ensin useimmiten diagnosoidaan väärin haavainfektioksi. Leikkauksen jälkeinen PG (post-surgical pyoderma gangrenosum, PSPG) ilmenee yleisimmin rintaleikkauksien seurauksena, sitten thorax-, vatsa- ja gynekologisten leikkauksien jälkeen.<sup>26</sup> **Negatiiviset bakteeriviljelyt, huono vaste antibioottilhoidolle sekä haavan pakeneminen revidoinnin tai leikkaushoidon jälkeen ovat vihjeitä, jotka auttavat tämän jopa hengenvaarallisen tilan tunnistamisessa**<sup>10,27</sup> PSPG:n riskitekijöitä ovat tavallisen PG:n tapaan muun muassa aiempi PG, tulehduksellinen suolistosairaus, hematologiset häiriöt, nivelreuma ja ensimmäisen asteen sukulaisen PG.<sup>26</sup>



Kuva 1. Nuori naispotilas jolla alkuaan pieni pusteli ja otettiin koepala. Kuva Joachim Dissemond.



Kuva 2. Potilas tuli takaisin 2 vrk kuluttua ja hänellä oli laajeneva, kivulias PG. Kuva Joachim Dissemond.

PG:n sisäelinmanifestaatioita kuvataan yhä useammin tieteellisissä julkaisuissa. Ihon ulkopuolisia infiltraatteja voi esiintyä missä tahansa elinjärjestelmässä. Yleisimpiä kohteita ovat keuhkot, sitten maksa, perna ja luut. Potilailla on tyypillisesti aseptisia paiseita.<sup>28</sup>

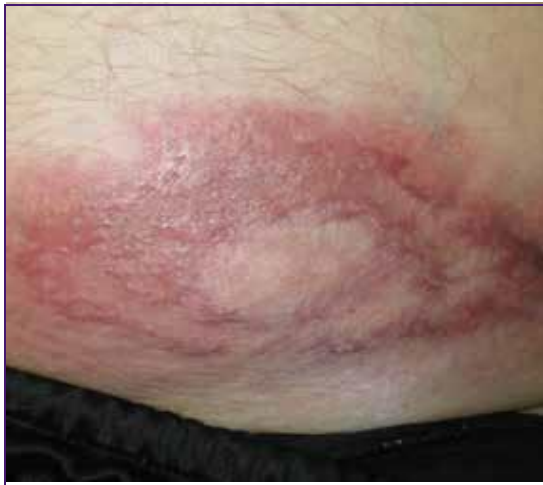

Fig 3. Cribiforminen arpeutuma pyoderma gangrenosum - (PG) haavassa. Kuva Kirsi Isoherranen.

## Taulukko 2. Pyoderma gangrenosum (PG):n diagnostiset kriteerit, PARACELSUS-score

<p><b>Pyoderma gangrenosumin (PG) diagnostiset kriteerit PARACELSUS-pistetyksen mukaisesti.</b> Arviointi: Pisteitä <math>\geq 10</math> = PG hyvin todennäköinen; <math>&lt; 10</math> PG epätodennäköinen. VAS – visual analogue scale, kipujana.</p>
<p><b>Pääkriteerit (3 pistettä)</b> Taudin eteneminen Oleellisten erotusdiagnostisten vaihtoehtojen poissulku tai puuttuminen Haavareunan punakka-sinipunerva väri</p>
<p><b>Sivukriteerit (2 pistettä)</b> Paraneminen (lieveneminen) immunosuppressiivisella hoidolla 'Oudon' muotoinen haava Kova kipu (<math>&gt; 4/10</math> VAS) Paikallinen patergia</p>
<p><b>Lisäkriteerit (1 piste)</b> Histologiassa märkäinen tulehdus Haavareunan painuminen Liittännäissairautena systeemitauti</p>

## Diagnostiikka

PG diagnosoidaan toistaiseksi sulkemalla pois kliinisesti samankaltaiset erotusdiagnoosit, kuten vaskuliitit, vaskulopatia ja Martorellin haava. Ihokoepalan histopatologiset löydökset ovat erotusdiagnostiikan tärkein tekijä. Objektiviseksi diagnostiikan apuvälineeksi on myös ehdotettu PARACELSUS-pisteytystä. (Taulukko 2)<sup>29</sup>

Kliinisistä parametreista koostuva vaihtoehtoinen pisteytysjärjestelmä julkaistiin vuonna 2018 (Taulukko 3).<sup>30</sup>

Patergia-koetta voidaan käyttää diagnostisena apukeinona. Vähäisen vaurion provosoimaa ihon hyperreaktiivisuutta testataan laittamalla steriili neula tai 1ml keittosuolaa kyynärvarren ihoon. Punaisen näppylän ilmaantuminen testialueelle 1-2 päivän kuluessa tulkitaan positiiviseksi testitulokseksi. Testi ei kuitenkaan ole spesifinen PG:lle, sillä se voi olla positiivinen myös muissa neutrofiilitaudeissa kuten Behçetin taudissa.<sup>31</sup>

## Taulukko 3. Pyoderma gangrenosumin (PG) diagnostiset kriteerit

Pääkriteerit	
Haavareunan koepalassa havaitaan neutrofiilistä tulehdusta	
Sivukriteerit	
Infektion poissulku	Perifeerinen eryteema, mataava haavanreuna, kipu haava-alueella
Patergiailmiö	Toistuvat haavat, joista vähintään yksi säären etuosassa
Anamneesissa tulehduksellinen suolistosairaus tai niveltulehdus	Cribiforminen arpi eli 'rypistettyä paperia' muistuttava arpi tai useampia
Anamneesissa näppylä, märkääpää tai vesirakkula, joka haavautui neljän päivän sisällä ilmaantumisestaan.	Haavan koko pienentynyt kuukauden sisällä immunosuppressiivisen lääkityksen aloituksesta.
PG-diagnosi vaatii pääkriteerin täyttymisen ja vähintään neljä sivukriteereistä.	



## Hoito

PG:n onnistunut hoito pohjautuu eri tyyppisiin immunomodulatorisiin ja/tai immunosuppressiivisiin lääkehoitoihin Yksilöllistä hoitoa suunniteltaessa tulee huomioida sekä taudin vaikeusaste, että sen aktiivisuus.

### Paikallinen lääkehoito

Paikallishoidossa käytetään yleensä ultrapotenteja glukokortikoideja kuten klobetasoli-valmisteita. 0,1% takrolimuusi-voide on tehokas vaihtoehto erityisesti pitkäsaikaisessa hoidossa. Paikallishoitoa tulisi käyttää mahdollisimman varhaisessa vaiheessa uusille ihomuutoksille sekä haavapohjaan.<sup>32</sup> Haavaan tai sen ympärille voidaan myös injisoida trimasiinolonaa. Paikallishoito ei yleensä riitä yksinään rauhoittamaan pahenemisvaiheita, mutta sitä tulisi käyttää tukihoidona muiden toimenpiteiden ohessa.

### Systeeminen lääkehoito

Glukokortikoidit ovat tällä hetkellä ensilinjan hoitomuoto ja ainoa virallisesti hyväksytty PG:n lääkehoito. Myös siklosporiinin tehosta on hyvää tieteellistä näyttöä. Sitä voidaan käyttää joko yksinään tai yhdistettynä glukokortikoideihin. TNP- $\alpha$  estäjät varteenotettava vaihtoehto, kun potilaalla on tulehduksellinen suolistosairaus tai reumatauti, jolloin niiden käyttö ei ole 'off-label'-tyyppistä. Systeemiantibiootteja tulisi käyttää vain, mikäli havaitaan merkkejä systeemisestä bakteeri-infektiosta. Kivunhoito tulee myös huomioida PG:n moniammatillisessa hoidossa.

Näiden lisäksi käytettävissä on monia muita systeemisiä lääkehoitoja, joista suurin osa on kuvattu joko tapausarjoissa tai retrospektiivisissä kontrolloimattomissa tutkimuksissa. (Taulukko 4)

## Taulukko 4. Viime vuosina julkaistuja pyoderma gangrenosumin (PG) systeemihoidon lääkevaihtoehtoja.

<ul style="list-style-type: none"><li>• Perinteiset systeemilääkkeet</li><li>• Atsatiopriini</li><li>• Dapsoni</li><li>• Mykofenylaatti mofetiili</li><li>• Prednisoloni</li><li>• Siklosporiini</li><li>• Metotreksaatti</li></ul>	<ul style="list-style-type: none"><li>• Biologiset lääkkeet</li><li>• Adalimumabi</li><li>• Anakinra</li><li>• Canakinumabi</li><li>• Etanersepti</li><li>• Ruxolitinibi</li><li>• Sekukinumabi</li><li>• Ustekinumabi</li></ul>
Suonensisäinen immunoglobuliinihoito (IVIG)	

## Näyttö

Hiljattain julkaistuun PG:n lääkehoitoa arvioivaan katsausartikkeliin kerättiin 41 tutkimusta, joihin osallistui 704 potilasta.<sup>33</sup> Toistaiseksi aiheesta on julkaistu vain kaksi randomisoitua kontrolloitua tutkimusta (RCT). Näistä toinen on STOP-GAP tutkimus, jossa osoitettiin 121 potilaan aineistossa prednisolonin ja siklosporiinin vastaavan teholtaan toisiaan siten, että 15-20% haavoista parani kuudessa viikossa ja 47% kuudessa kuukaudessa.<sup>34</sup> Toisessa 30:n potilaan RCT:ssa raportoitiin infliksimabin tehoavan plaseboa paremmin niin, että 21% haavoista parani kuudessa viikossa.<sup>35</sup>

## Haavanhoito

Kaikkien PG-potilaiden hoitoon tulisi yhdistää haavanhoito. Sen tulisi perustua haavapohjan kosteustasapainon ylläpitoon ja potilaan oireisiin.<sup>36</sup> On tärkeää, että haavasidokset saadaan poistettua vaurioittamatta haavaa. Haavan mekaaniseen puhdistukseen ja kirurgiseen revidointiin liittyy patergian riski. Kajoavia hoitoja voidaan kuitenkin käyttää, kun tulehdus on saatu hallintaan systeemisellä immuunisuppressiolla. Muuten haavan puhdistuksessa voidaan käyttää atraumaattisia vaihtoehtoja kuten autolyyttisiä hydrogeelejä, proteolyyttisiä entsyymejä sisältäviä valmisteita tai toukkahoitoa.<sup>38</sup>

Potilaiden infektioriski on yleensä kohonnut immunosuppressiivisen hoidon vuoksi. Antimikrobiaalisten hoitomuotojen tulisi siten kuulua haavahoidon perusvalikoimaan. Ylihappihoitoa (Hyperbaric oxygen therapy, HBOT) voidaan harkita muun hoidon lisäksi, sillä se saattaa tukea haavan paranemista.<sup>39</sup> Kun inflammaation kliinisiä merkkejä ei enää onnistuneen hoidon myötä havaita, voidaan harkita alipaineimuhoidoa tai ihon osasiirrettä.<sup>40</sup>

Kompressiohoidon tehosta PG-potilailla ei ole toistaiseksi julkaistu tieteellisiä tutkimuksia. Kliinisen kokemuksen mukaan kaikki säärihaava- ja turvotuspotilaat kuitenkin hyötyvät kompressiohoidosta. Kompressiohoito voi olla kivuliasta, jos haavassa on tulehdusaktiivisuutta. Tällöin hoidon voi aloittaa matalammalla 20mmHg paineella.<sup>41</sup>

## Ennuste

Paranemisnopeus ja tulehdusaktiivisuuden rauhoittuminen ennustavat hyvin PG:n paranemista.<sup>42</sup> Taipumus uusiutumiseen voi kestää useita vuosia.

## Loppupäätelmät ja suositukset

PG on harvinainen tauti, joka johtaa kivuliaisiin ja vaikeahoitoisiin haavoihin. Useimmissa tapauksissa vaaditaan paikallishoidon, systeemisen immunosuppressiivisen tai immunomodulatorisen lääkehoidon ja haavanhoidon yhdistämistä. Kun olennaiset erotusdiagnoosit on suljettu pois, tulisi diagnostiikka ja hoito ehdottomasti suunnitella moniammatillisesti.

# 3. Vaskulittihaavat

**V**askuliitissa inflammaatio johtaa verisuonten seinämien tuhoutumiseen. Vaskuliittihaavat johtuvat verisuonituhon aiheuttamasta iskeemisestä nekroosista. Näihin haavoihin liittyy usein verisuonituhon johdosta hidastunut paraneminen.

Aikaisempi yleinen tapa jaotella vaskuliitteja oli suonen koon mukaisesti: suurten suonten vaskuliitit (kohteena aortta sekä suuret ja keskisuuret valtimot), keskisuurten suonten vaskuliitti (kohteena pääosin keskisuuret ja pienet valtimot) ja pienten suonten vaskuliitti (kohteena pääosin pienet valtimot, arteriolit, kapillaarit, postkapillaariset venulit ja pienet laskimot). Ihossa on erikokoisia pieniä verisuonia (pienet valtimot, arteriolit, kapillaarit, postkapillaariset venulit ja pienet laskimot) Valtimot ja laskimot rasvakudoksessa ja sen septoissa luokitellaan keskisuuriksi verisuoniksi Chapel Hill Consensus Conference (CHCC)-luokituksen mukaisesti.<sup>43</sup>

Pienten suonten vaskuliitti johtaa nopeasti sekundaariseen suonten tukkeutumiseen. Siksi on joskus vaikea erottaa vaskulopatia pienten suonten vaskuliitista yksittäisissä ihokoepaloissa.

Vaskulopatia on tukkeuttava, alun perin ei-inflammatorinen sairaus joka affisioi ihon pieniä suonia ja se voi johtua systeemisestä tai paikallisesta koagulopatiasta, embolisaatiosta, verihitaleiden sakkautumisesta tai kylmään liittyvästä molekyylien sakkautumisesta (kryoglobuliinit).

On myös joukko sairauksia, joissa on mukana sekä vaskulopatia että vaskuliitti (esim. kryoglobulineeminen vaskuliitti tai monoklonaaliseen gammapatiaan liittyvä vaskuliitti).<sup>44-46</sup>

Hiljattain julkaistussa konsensuslausunnossa ihovaskuliitti on jaoteltu uudella tavalla,<sup>47</sup> i) systeemivaskuliittiin liittyvä ihoaffisio (esim. polyarteritis nodosaan (PAN) liittyvät iho-oireet), ii) pääosin iholla esiintyvä systeeminen vaskuliitti (esim. kutaaninen PAN tai kutaaninen arteriitti), or iii) pelkästään iholle rajoittunut vaskuliitti (esim. nodulaarinen vaskuliitti, Taulukko 5)).

Tämä kappale keskittyy vaskuliitteihin jotka aiheuttavat haavoja:

## **Keskisuurten suonten vaskuliitit**

- Polyarteritis nodosa cutanea (PAN, kutaaninen arteriitti)

## **Pienten suonten vaskuliitit**

- Immuunikompleksivaskuliitit (sisältäen kryoglobulineemisen vaskuliitin)
- Reumatoidi vaskuliitti ja Lupus Erythematosukseen (LE) liittyvä vaskuliitti tai muihin sidekudostauteihin liittyvät vaskuliitit
- ANCA-positiiviset vaskuliitit

- Nodulaarinen vaskuliitti.

Näiden vaskuliittityyppien etiologia ja sitä myöten hoito ovat erilaisia.

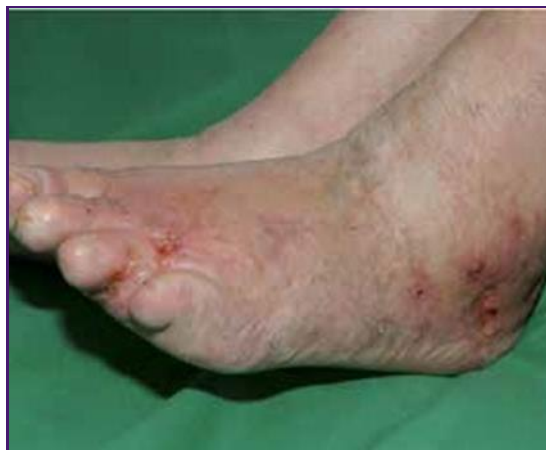## Keskisuurten suonten vaskuliitti

**Polyarteritis nodosa cutanea (PAN, kutaaninen arteriitti)** on krooninen, rasvakudoksen pieniä valtimoita ja arterioleja affisioiva arteriitti, ja siihen voi liittyä myös lihaskudoksen ja perifeeristen hermojen tulehdus (mononeuritis multiplex). Se ei suoraan aiheuta laskimoiden tulehdusta.

### Etiologia

Haavat sijaitsevat yleensä alaraajoissa tai muilla alueilla missä esiintyy kroonista turvotusta, ja siksi on mietitty humoraalisen immuunipuolustusjärjestelmän osuutta patogeneesissä.

Ajatellaan myös, että hepatiitti B- ja C-infektioilla, streptokokilla tai lääkkeellä on osuutta tulehduksen käynnistäjänä.



Kuva 4. Iholla esiintyvä PAN. Livedo racemosa ja osittain haavautuneet kyhmyt. Kuva Cord Sunderkötter.

### Kliininen kuva

Iholla esiintyvä PAN (Kuva 4) esiintyy lähes aina paikallisena livedona ja usein myös ihonalaisina kyhmyinä. Useissa tapauksissa esiintyy myös haavoja jotka syntyvät iskeemisen nekroosin pohjalta.

Iholla esiintyvä PAN voi olla hyvin kivulias (iskemia ja hermoaffisio), ja esiintyy useimmin raajojen alueella.<sup>49</sup>

### Diagnostiikka

Kliininen kuva yhdessä histologisesti osoitetun arteriitin kanssa vahvistaa polyarteritis nodosa –diagnoosin.

Joskus tarvitaan useita ihokoepaloja, sillä rasvakudoksen pienten suonten vaskuliitti ei tule välttämättä esiin yhdessä koepalassa.

### Erotusdiagnostiikka

Iholla esiintyvä PAN on kroonisempi ja monimutkaisempi kuin CHCC-luokituksessa esitetty 2012.<sup>43</sup>

Toisin kuin mikroskooppinen polyangiitti (MPA) iholle rajoittunut PAN alkaa aina valtimoista, eikä siihen liity postkapillaaristen venuleiden leukosytoklastista vaskuliittia (vaikka intramuraalista tai perivaskulaarista leukosytoklastiaa voi esiintyä).

Inflammaatio PAN:ssa ei ulotu valtimoiden adventiaan toisin kuin nodulaarisessa vaskuliitissa<sup>50</sup> ja se ei myöskään affisioi merkittävästi sidekudosta tai rasvakudoksen lobuluksia. Systeeminen PAN, ANCA-positiiviset vaskuliitit, reumatoidi artriitti ja kryoglobulinemia tulee aina poissulkea mm. laboratoriotulosten avulla.

## Hoito

Kaikki mahdolliset laukaisevat lääkkeet tulee lopettaa (esim minosykliini). Mahdollinen hepatiitti- tai streptokokki-infektio tulee hoitaa. Kontrolloituja tutkimuksia ei ole, joten hoitokäytännöt perustuvat kliiniseen käytäntöön, potilastapauksiin tai katsausartikkeleihin.<sup>51</sup> Kivun hoito normaalin kivunhoitokäytännön mukaan on tärkeää, samoin kompressiohoito, joka yleisesti ottaen on hyvin siedettyä. Paikallishoito ks. kappale 13. Lääkehoidosta ei ole vahvaa näyttöä, mutta dapsoni on useimmiten tehokas, ja jos se ei tehoa, kolkisiinia tai metotreksaattia tulisi kokeilla. Pienimolekyylisiä hepariinia voi kokeilla antitromboottisilla annoksilla vaskulopatiayhteyden johdosta. Hankalissa, laajenevissa haavoissa kannattaa aloittaa systeeminen glukokortikoidi (0.4–0.5mg/kg kg /vrk, Glukokortikoidin aloituksen jälkeen kannattaa aloittaa steroidia säästävänä lääkkeenä esim. metotreksaatti (alkuun 25-30 mg/viikko, sitten 10-15 mg/viikko). Yksittäistapauksissa on raportoitu hyötyä myös hydroksiklorokiinista, atsatiopriinista, pentoksifylliinista, mykofenolaattimofetiilista tai korkea-annoksisesta immunoglobuliinista.

## Systeeminen tai klassinen PAN

Tämä systeeminen vaskuliitti on paljon luultua harvinaisempi. Etiologia on edelleen mysteeri, mutta hepatiitti B:lla on mahdollinen osuus patogenezissa.

## Pienten suonten vaskuliitit

Pienten suonten vaskuliitit voidaan jakaa seuraavasti: immuunikompleksivaskuliitti (IgA ja IgG/ IgM vaskuliitti, kryoglobulineeminen vaskuliitti, seerumitauti) ja ANCA-positiiviset vaskuliitit.

Immuunikompleksivaskuliitit (IgA ja IgG/IgM vaskuliitti, kryoglobulineeminen vaskuliitti, seerumitauti) esiintyvät keskimäärin 1–9/100 000 ihmistä.

Sekä systeemimuodot että iholle rajoittuneet muodot ovat tavallisia immuunikompleksivaskuliiteissa.

## Etiologia

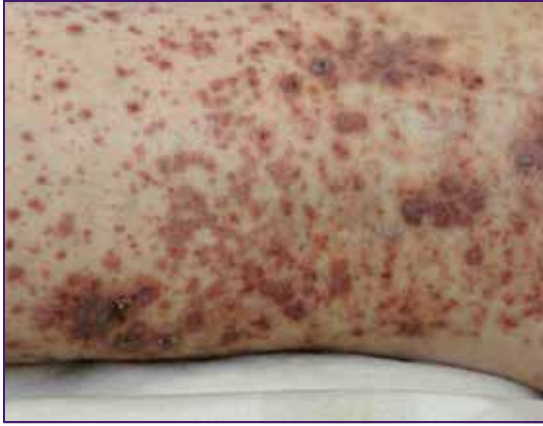
IgA-vaskuliitissa (IgAV) or tai Henoch-Schönleinpurppurassa huonosti O-galactosyloitua IgA1:ta kertyy glomeruluksen kapillaarien tai mesangiumin seinämiin. Aiheesta on julkaistu useita katsauksia.<sup>52–54</sup>

Osalla potilaista joilla on systeeminen IgA-vaskuliitti, IgG ja IgA vasta-aineita löytyy seerumista. Toiset antigeenit sitoutuvat pieniin verisuoniin ja aktivoivat endoteelisoluja ja siten syntyy neutrofiilien aktivaatio. Tämä interaktio johtaa neutrofiilien degranulaatioon ja sytotoksisten välittäjäaineiden purkaukseen ja verisuoni vaurioituu.

Ihoaffisio kryoglobulinemiassa syntyy kahden päämekanismin avulla: i) leukosytoklastinen immuunikompleksivaskuliitti (tyyppi II tai III kryoglobuliinit, eivät liity kylmäaltistukseen) ja/tai ii) ihon verisuonien tukkeutuminen johtuen tyyppi I kryoglobuliineista (vaskulopatia) kylmäaltistuneella iholla (voi affisioida kaikkia verinahan verisuonia ja rasvalobuluksen kapillaareja).<sup>57</sup> Molemmat tyytit voivat esiintyä samanaikaisesti ja eritasoisesti,<sup>45</sup> esimerkiksi tyyppi II ja III kryoglobuliinien vähentävät veren virtausta ja edesauttavat kryoglobuliinien sakkautumista.

## Kliininen kuva

Systeemisten immuunikompleksivaskuliittien kuten määritelty CHCC:ssa 2012, kliininen kuva käsittää samoja piirteitä kuin iholle rajoittuneissa muodoissa: pyöreä ja joskus verkkomainen purppura, jota esiintyy erityisesti alaraajoissa.



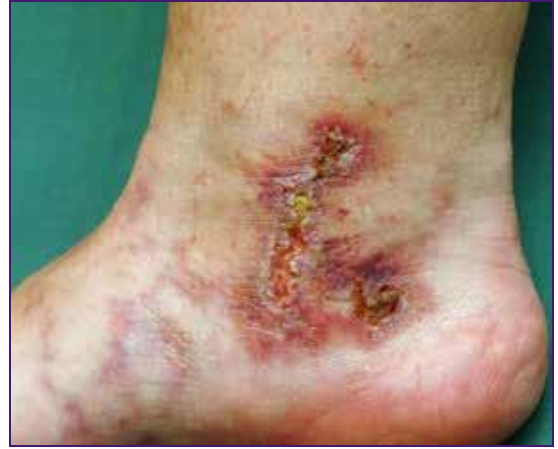Kuva 5. Verkkomainen purpputra ja eroosiot immuunikompleksivaskuliitissa. Kuva Cord Sunderkötter.

Tämä löydös on tunnusomainen IgA- tai IgM/IgG-immuunikompleksivaskuliiteille (Kuva 5). Hankalimmissa tautimuodoissa esiintyy verensekaisia rakkuloita ja haavoja.

Postkapillaaristen venulien tukkeuttava vaurio johtaa bulliin, eroosioihin ja haavoihin. Yleensä laaja-alaiseen affisioon löytyy muita patogeneettisiä tekijöitä, kuten kryoglobulinemia, reumatoidivaskuliitti ja SLE (systeminen lupus erythematosus).

Leukosytoklastinen vaskuliitti löytyy yleensä kryoglobulinemia tyyppi II:ssa, harvemmin tyyppi III:ssa (Kuva 6).

Tyyppi I kryoglobulinemiaan taas liittyy usein vaskulopatia, ja se esiintyy kylmänarilla alueilla kuten käsissä, jaloissa, huulissa, korvissa ja nenässä. Joskus siihen liittyy livedoa johtuen verenvirtauksen osittaisesta tukkeutumisesta.



Kuva 6. Livedo ja verkkomainen purpura ja haava kryoglobulineemisessa vaskuliitissa. Kuva Cord Sunderkötter.

CHCC 2012-luokituksessa ei käytetä termiä kutaaninen IgM- tai IgG immuunikompleksivaskuliitti. Se viittaa pääosin postkapillaaristen venulien leukosytoklastiseen vaskuliittiin, ja kliinisesti ja histologisesti ei ole erotettavissa IgA-vaskuliitista (raajoihin painottuva palpottava purppura joka pahenee vasodilataatiosta). Mutta immunofluoresenssitutkimuksessa löytyy positiivisuus IgM:lle ja/tai IgG:lle. Tämä kategoria on kuvattu vain julkaisuissa ryhmässä "IgA-negatiiviset iholle rajoittuneet immuunikompleksivaskuliitit".<sup>60,61</sup>Tämä ryhmä aiheuttaa todennäköisesti harvoin haavoja.

## Diagnostiikka

Tyypillinen kliininen kuva ja IgA, IgG tai IgM positiivisuus immunofluoresenssitutkimuksessa riittävät diagnoosiin. Histologisesti postkapillaaristen venulien leukosytoklastinen vaskuliitti lisää varmuutta diagnoosille.

Leukosytoklastisen immuunikompleksi-vaskuliitin toteamiseen vaaditaan näyte 24-48 tuntia vanhasta leesiosta, eikä potilaalla saa olla vaskuliittihoidoja päällä.

Immunofluoresenssitutkimukseen vaaditaan vielä tuoreempi, alle 24 tuntia vanha leesio.

Diagnoosin lisäksi tarvitaan tutkimuksia muiden elinten affisioinnin poissulkemiseksi (mm. munuaiset) ja laukaisevien tekijöiden (mm. infektiot) löytämiseksi.

## Erotusdiagnostiikka

Muiden pienten suonten vaskuliittien poissulku.

## Hoito

Immuunikompleksivaskuliittien hoidosta ei ole kontrolloituja tutkimuksia lukuun ottamatta muutamaa tutkimusta kryoglobulineemisesta vaskuliitista,<sup>45,46</sup> joten suositellut hoidot perustuvat potilastapauksiin, kliiniseen kokemukseen tai katsauksiin.<sup>51</sup>

Vaskuliitin mahdollisesti laukaissut lääke tulee lopettaa (esim. NSAID-lääkkeet, penisilliini, sulfonamidit, kefaklori, diureetit, allopurinoli, kinolonit, hydragalatsiini, metotreksaatti ja e-pillerit). Systemisessä IgA-vaskuliitissa suositellaan maligniteettitutkimuksia.

Kompressiohoito vähentää immuunikompleksien kertymistä. Antihistamiinit tavanomaisilla annoksilla voivat lievittää oireita, ja niitä voidaan käyttää pitkiäkin aikoja.

Tauti on usein itsestään rajoittuva, eikä aina vaadi esim. glukokortikoidilääkitystä.

Glukokortikoidihoito on kuitenkin suositeltava aloittaa nopeasti rakkuloiden tai eroosoiden ilmaantuessa haavojen ennaltaehkäisemiseksi ja aina jos haavoja on ilmaantunut.<sup>51,62</sup>

Munuaisaffisioinnin hoito määräytyy nefrologin kannanoton perusteella.

## Reumatoidivaskuliitti ja muut sidekudostauteihin liittyvät vaskuliitit

Reumatoidivaskuliitti tai lupukseen liittyvä vaskuliitti luokitellaan kategoriaan "Systeemitautiin liittyvä vaskuliitti", koska ne affisioivat erikokoisia suonia, vaikka ovatkin samankaltaisia kuin immuunikompleksivaskuliitit.

Nämä sairaudet aiheuttavat usein haavoja. Reumatoidi vaskuliitti esiintyy potilailla, joilla on positiivinen reumafaktori, pitkään kestänyt tauti ja usein erosoiva reumatoidiartriitti. Iholla se on IgG/IgM-, mutta myös IgA-positiivinen postkapillaaristen venulien leukosytoklastinen vaskuliitti<sup>63</sup> tai verinahan ja ihonalaiskudoksen välimaaston tai rasvakudoksen arteriitti.<sup>64</sup> Aidosta IgA- tai IgG/IgM-vaskuliitista sen erottaa suurempien suonien kuin postkapillaaristen venulien affisio. Tämän johdosta myös kliinisessä kuvassa on enemmän vaihtelua. Kliiniseen kuvaan kuuluvat haavat, kärkijäsenten kuoliot tai kynsivallin infarktaatio. Hermoaffisioista voi seurata neuropatiaa. Reumatoidivaskuliitti, joka affisioi lihaseinäisiä valtimoita (keskisuurten suonten vaskuliitti, MVV), erotetaan iholle rajoittuneesta tai systeemisestä PAN:sta siten, että reumatekijä on positiivinen, potilaalla on artriittia ja postkapillaariset venulit ovat affisoituneet. Samalla lailla heterogeeninen presentaatio voi myös esiintyä lupukseen, dermatomyosiitin tai systeemiseen skleroosiin liittyvässä vaskuliitissa.

Hoito räätälöidään taustalla olevan systeemisairauden mukaisesti.

## ANCA-positiiviset vaskuliitit

ANCA-positiiviset vaskuliitit ovat monia elimiä affisoivia autoimmuunisairauksia. Ne ovat yleisimpiä iäkkäillä ja miehillä.<sup>66</sup> Vaikka ne ovat harvinaisia, niiden määrä lisääntyy väestön ikääntyessä. Ne vaativat usein pitkäkestoisen immunosuppressiohoidon.<sup>66</sup>

### Etiologia

ANCA-vaskuliitit voidaan jakaa myeloperoksidaasi (MPO-ANCA) tai proteinaasi 3 (PR3-ANCA) –positiivisiin vaskuliitteihin. Perustuen patologiisiin ja kliinisiin piirteisiin, ANCA-positiiviset vaskuliitit jaetaan kolmeen eri ryhmään: mikrokooppinen polyangiitti (MPA), granulomatoottinen polyangiitti (Wegener) (GPA), ja eosinofiilinen granulomatoottinen polyangiitti (Churg–Strauss) (EGPA).

MPO-ANCA tai PR3-ANCA vasta-aineet ovat tärkeä diagnostinen vihje. Sekä kliininen näyttö että *in vitro* -kokeet ovat osoittaneet molemmat vasta-aineet patogeenisiksi. Sekä PR3-ANCA että MPO-ANCA IgG aktivoivat *in vitro* neutrofiileja jotka sitten vapauttavat tekijöitä jotka vaikuttavat tulehduskaskadiin.<sup>67</sup>

### Kliininen kuva

ANCA-vaskuliitin kliininen kuva iholla vaihtelee, mutta kaikki nämä vaskuliitit voivat aiheuttaa haavoja: a) postkapillaaristen venulien leukosytoklastinen vaskuliitti joka kliinisesti näyttääytyy hemorragisina papuloina tai makuloina, joskus kyhmyinä ja haavoina, ja/tai b) pienten valtimoiden tai arteriolien vaskuliitti

joka näyttääytyy inflammatorisena verkkomaisena purppurana tai leesiona jossa alkuvaiheessa vahva eryteema ja sitten haavautuvat kyhmyt<sup>68</sup> ja joskus kärkijäsenten kuoliot.

Mikäli esiintyy samanaikaisesti hemorragisia papuloita sekä livedoa tai kyhmyä tulee ensisijaisesti epäillä ANCA-positiivista vaskuliittia, ei IgA-vaskuliittia (HSP). Näissä tilanteissa on erityisen tärkeää ANCA-vasta-aineiden tutkiminen.

### Diagnostiikka

Nopea diagnostiikka ja hoidon aloitus on tärkeää potilaan ennusteen kannalta.

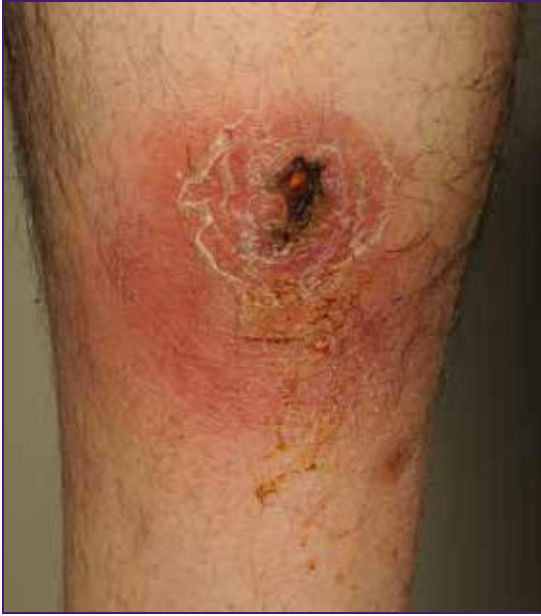ANCA-vaskuliittia tulee epäillä, mikäli haavautuvien leesioiden lisäksi potilaalla on heikentynyt yleistila, sinuiitti, verenvuotoa limakalvoilta, veriysköksiä, proteinuriaa tai hematuriaa tai allerginen riniitti tai astma anamneesissa.

### Hoito

ANCA-vaskuliiteista on julkaistu eniten kliinisiä tutkimuksia hoidosta vaskuliittien saralla. Sen johdosta on olemassa myös näyttöön perustuvia suosituksia, joita ei tarkemmin käsitellä tässä kappaleessa.

Systeemilääkehoito tulee aloittaa erikoissairaanhoidossa. Rituksimabista on tullut hyvä vaihtoehto perinteisten immunosuppressiivisten lääkkeiden rinnalle. Yleensä aloitetaan aggressiivisella induktiohoidolla ja sitten jatketaan lievemmällä





Kuva 7. Nodulaarinen vaskuliitti (erythema induratum of Bazin). Kuva Kirsi Isoherranen.

ylläpitoehdolla kun remissio on saavutettu.<sup>66,69,70</sup>

## Nodulaarinen vaskuliitti (erythema induratum of Bazin)

Nodulaarinen vaskuliitti (erythema induratum of Bazin) on lobulaarinen pannikuliitti, joka assosioituu rasvakudoksen verisuonten vaskuliittiin. Mikäli potilaalla on myös tuberkuloosi, käytetään termiä erythema induratum of Bazin<sup>71</sup>. Se on pelkästään iholle rajoittunut vaskuliitti.

### Etiologia

Nodulaarinen vaskuliitti on todennäköisesti hypererginen (tyyppi IV) reaktio infektiolle, kuten mykobakteeri-infektioille, hepatiitti B/C tai nokardioosi tai myös systeemisairauksiin kuten reumatoidi artriitti, SLE tai tulehduksellinen suolistosairaus. Sitä esiintyy mm. naisilla joilla on lipedeemaa, akrosyanoosia tai livedoreticularista.

### Kliininen kuva

Kliiniseen kuvaan kuuluvat ensisijaisesti pohkeissa sijaitsevat ihonalaiset plakit ja kyhmyt. Tyyppipotilas on keski-ikäinen nainen, jolla on lipedeema (pylväsmäiset jalat) ja livedo reticularis (Kuva 7). Sairauden edetessä kyhmyt saattavat haavautua.

### Diagnostiikka

Diagnoosi perustuu kliiniseen kuvaan ja histopatologiseen löydökseen.

Löydöksenä on aina lobulaarinen pannikuliitti ja usein myös vaskuliitti. Affisioituneet suonet yleisyysjärjestyksessä ovat: (1) rasvalobulusten pienet venulit (2) sekä sidekudosseptojen laskimot, että rasvalobulusten pienet venulit (3) vain sidekudosseptojen laskimot, (4) sidekudosseptojen laskimot ja valtimot sekä rasvalobulusten venulit (5) sidekudosseptojen laskimot ja valtimot. Joissain tapauksissa ihokoepaloissa ei voitu osoittaa vaskuliittia.<sup>71</sup> Nodulaarinen vaskuliitti yhdistettynä lobulaariseen pannikuliittiin voi liittyä koagulatiiiviseen nekroosiin ja granulomatoottiseen inflammaatioon. Taudin asteen mukaan vaskuliitti on joko neutrofiilinen, granulomatoottinen tai lymfosyyttinen inflammaatio.<sup>50</sup>

### Erotusdiagnostiikka

Lobulaarinen pannikuliitti erottaa nodulaarisen vaskuliitin kutaanisesta arteriitista. Vaskuliitin ja pannikuliitin primaarisijainti erottaa sen GPA:sta ja EGPA:sta.

### Hoito

Mikäli tuberkuloosi todetaan, tulee se hoitaa infektiolääkärin ohjeiden mukaisesti (yleensä kolmois lääkitys yhdeksän kuukauden ajan). Muita hoitomuotoja ovat kaliumjodidi, NSAID-lääkkeet, systeemiset glukokortikoidit, kolkisiini sekä kompressiohoito ja haavojen paikallishoito.

**Taulukko 5. Systemiset ja iholle rajoittuneet keskisuurten ja pienten suonien vaskuliitit (muokattu lähteestä<sup>47</sup>)**

Systemiset ja iholle rajoittuneet haavoja aiheuttavat keskisuurten ja pienten suonien vaskuliitit				
CHCC2012 nimitys	Lyhennetty CHCC 2012 määritelmä	Systemisen vaskuliitin ihoilmentymä	Iholle rajoittunut tai pääosin iholle esiintyvä	Ihoilmentymät
<b>Keskisuurten suonien vaskuliitti = vaskuliitti joka pääosin affisioi keskisuuria suonia</b>				
<b>Polyarteritis nodosa</b>	Nekrotisoiva keskisuurten tai pienten suonien arteriitti ilman glomerulonefriittia tai ANCA-vasta-aineita	Akuutti pienten suonien tai arteriolioiden arteriitti, ilmenee purputrana ja/tai haavautuvina ihokyhmyinä	Kutaaninen arteriitti (kutaaninen PAN). Arteriitti joka affisioi etupäässä rasvakudoksen pieniä valtimoita, jatkuu dermo-subkutaanirajan arterioleihin, muttei postkapillaarisiiin venuleihin	Paikallisesti rajoittunut livedo ja usein palpoitavat, haavautuvat ihonalaiset kyhmyt
<b>Pienten suonien vaskuliitti = pääosin pieniä verisuonia (parenkymin sisäisiä arterioleita, kapillaareja ja postkapillaarisia venuleita) affisoiva vaskuliitti</b>				
<b>ANCA-pos vaskuliitit</b> Mikroskooppinen polyangiitti, Wegener (granulomatosis with polyangiitis=GPA), Churg-Strauss (Eosinophilic granulomatosis with polyangiitis=EGPA)	Pienten suonien nekrotisoiva vaskuliitti, ANCA +	ANCA +, Ihon postkapillaaristen venulien, pienten laskimoiden, arteriolioiden ja pienten valtimoiden vaskuliitti	ANCA+, iholle rajoittunut vaskuliitti	Palpoitava ja verkkomainen purpura, ja/tai b) livedo ja/tai c) hemorragiset kyhmyt ja/tai d) hyperplastinen ientulehdus (erityisesti GPA)
<b>Immuunikompleksivaskuliitit (systemiset ja iholle rajoittuneet muodot)</b>				
<b>IgA vaskuliitti (Henoch-Schönlein)</b>	IgA-dominantit kertymät pienissä suonissa	Leukosytoklastinen IgA-dominantti lähinnä postkapillaaristen venulien vaskuliitti	Iholle rajoittunut IgA-vaskuliitti. Ihon IgA-dominantti vaskuliitti, ei systeeminen	Palpoitavat pyöreät inflammatoriset leesiot alaraajapainotteisesti. Vaikeassa taudissa vuotavia rakkuloita ja haavoja.
<b>Kryoglobulineeminen vaskuliitti</b>	Vaskuliitti jossa kryoglobuliineja pienissä suonissa, Liittyy seerumin kryoglobuliineihin	Leukosytoklastinen vaskuliitti joka liittyy seerumin kryoglobuliineihin	Iholle rajoittunut kryoglobulineeminen vaskuliitti ilman systeemioireita	Palpoitavat purpura, livedo, ei-inflammatorinen purpura ja hemorraginen nekroosi kylmäaltisteisilla alueilla

## Taulukko 5. Systemiset ja iholle rajoittuneet keskisuurten ja pienten suonten vaskuliitit (muokattu lähteestä47), jatkoa

Systemiset ja iholle rajoittuneet haavoja aiheuttavat keskisuurten ja pienten suonten vaskuliitit				
CHCC2012 nimitys	Lyhennetty CHCC 2012 määritelmä	Systemisen vaskuliitin ihoilmentymä	Iholle rajoittunut tai pääosin iholla esiintyvä	Ihoilmentymät
<b>Systemiset ja iholle rajoittuneet vaskuliitit</b>				
<b>Systemitautiin liittyvä vaskuliitti</b>	Systemitautiin liittyvä vaskuliitti (mm. reumatoidivaskuliitti, LE)	Systemivaskuliitin ihoilmentymä	Ihovaskuliitti ilman systeemivaskuliittia	Palpoitava ja inflammatorinen purpura, livedo ja hemorraginen nekroosi
<b>Iholle rajoittunut vaskuliitti</b> = iholle rajoittunut vaskuliitti, ei systeemivaskuliittia				
Kutaaninen IgM / IgG immuunikompleksivaskuliitti	IgM ja/tai IgG dominantit immuunikertymät pienissä suonissa	Ei ole kuvattu	Kutaaninen IgM- tai IgG dominantti leukosytoklastinen vaskuliitti postkapillaarisissa venuleissa	Samat kuin IgA vaskuliitilla
Nodulaarinen vaskuliitti (erythema induratum of Bazin)		Ei ole kuvattu	Vaskuliitti ja lobulaarinen pannikuliitti rasvalobulusten pienissä verisuonissa	Punoittavia ihonalaisia plakkeja ja kyhmyjä sääarten takapinnoilla (joskus haavautuvia), livedo reticularis tai karvatuppia ympäröivä sinipunerrus

## Johtopäätökset ja suositukset

Vaskuliittihaavat johtuvat verisuonituhon aiheuttamasta iskeemisestä nekroosista.

Yleisimmät haavoja aiheuttavat vaskuliitit ovat pienten suonten vaskuliitteja.

Kliiniset tunnusmerkit ohjaavat diagnostiikkaa:

- Useat leesiot joissa palpoitava tai verkkomainen purpura alaraajoissa on lähes patognominen IgA- tai IgG/IgM-vaskuliiteille
- Yksittäiset kivuliaat, haavautuvat kyhmyt joissa livedo ympärillä ovat tyypillisiä kutaaniselle polyarteritis nodosalle
- Heterogeenisempi kliininen kuva missä esiintyy hemorragisia makuloita, palpoitavaa purpura,

haavautuneita kyhmyjä ja systeemioireita viittaa ANCA-positiiviseen vaskuliittiin

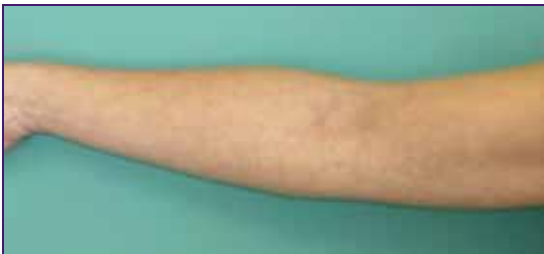- Erytematoottiset haavautuneet kyhmyt pohkeiden posterioripinnoilla keski-ikäisillä naisilla, joilla on lipoedeemaa, on tyypillistä nodulaariselle vaskuliitille
- Hemorraginen nekroosi kylmäaltistuneilla alueilla ja kryoglobuliinit on (eniten monoklonaaliset tyyppi I, mutta myös tyyppi II tai III) on tyypillisempi okklusiiviselle vaskulopatialle kuin kryoglobulineemiselle vaskuliitille
- Haavojen hoitoon tulee sisältyä vaskuliitin hoito. Hoitopäätökset eivät ole kuitenkaan helppoja sillä hyviä kliinisiä tutkimuksia on vähän. Hoitoon sisältyy myös laukaisevien tekijöiden etsiminen

# 4. Okklusiivinen vaskulopatia

**O**kkluusiivinen vaskulopatia (tukkeuttava suonitauti) voidaan määrittellä sellaiseksi verisuonten sairaudeksi, jossa niiden sisätila pienentyy tai jopa tukkeutuu täysin. Siihen ei liity verisuonten tulehdusta eli vaskuliittia ja sen tyypillisin kliininen löydös on verkkomainen purppura. **Livedo reticularis** eli ihon kuvioltaan muuttuva verkkomainen sinikalpeus on täysin hyvänlaatuinen verisuonten supistumisen aiheuttama oire, joten sitä ei käsitellä tässä. (Kuva 8).

**Livedo racemosa** näyttäytyy ihon paikallaan pysyvänä pyöreähköjen juovien ja säikeiden epäsäännöllisenä verkostona<sup>72</sup> ja se johtuu pysyvistä ihon syvemmän suonipunoksen keskeisten verisuonten tukoksista (Kuva 9).

Purppura, haavautumat, kuoliot ja ”purppuravarvasoireyhtymä” voivat myös olla tulehduksettoman okklusiivisen vaskulopatian oireita. Okklusiiviseen vaskulopatiaan liittyy aivoverisuonten sekä munuaisten ja muiden sisäelinten



Kuva 8. Livedo reticularis. Lähde: Mar Llamas-Velasco.

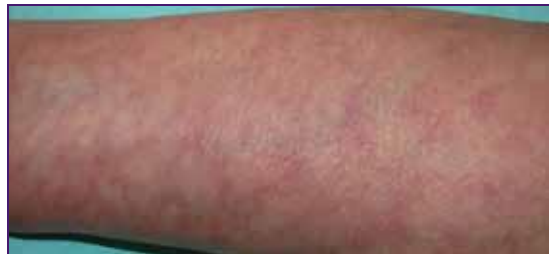suonisairauksia, joten mikäli potilaan ihossa on verkkomaisia lilanvärisiä muutoksia ja haavaumia tai kuolioita, tulisi tarvittaessa ohjelmoida kudoksenäytteitä, laboratorio- ja jopa radiologisia tutkimuksia.

Okklusiivista vaskulopatiaa aiheuttavat häiriöt on lueteltu luvun lopussa olevassa taulukossa 6.<sup>72</sup> Käytännössä ensimmäinen askel niin tulehduksellisten kuin muidenkin suonien tukkeuttavien sairauksien diagnostiikassa on huolellinen anamneesi. Yleensä koepala on välttämätön tukkeutuman toteamiseksi, verisuonitulehduksen poissulkemiseksi ja tarkan diagnoosin saamiseksi. Laboratoriokokeista täydellinen verenkuva, tromboplastiiniaika (APTT), kryoglobuliinit, maksan ja munuaisten perustoimintakokeet ja ANCA -vasta-aineet tulee katsoa.

Okklusiiviset vaskulopatiat voidaan jakaa kolmeen pääryhmään: embolisaatiot, suonensisäiset tukokset ja hyytymishäiriöt.

## A. Embolisaatio Kolesteroliembolisaatio

Kolesteroliembolisaatiota (veritulppa) tapahtuu



Kuva 9. Livedo racemosa. Lähde: Mar Llamas-Velasco.

spontaanisti iäkkäillä vaikeasta valtimoiden ateroskleroosista kärsivillä potilailla, mikä on nähtävissä 4,4%:ssa lääketieteellisistä ruumiinavauksista.

Suonikatetri, pitkittynyt antikoagulaatio ja akuutti trombolyyttinen hoito ovat riskitekijöitä<sup>75</sup>. Diagnostisessa ihobiopsiassa näkyy venyneitä, neulanmuotoisia kolesteroli vakoja pikkuvaltimoiden (arterioli) onteloissa. Kliinisesti on tyypillistä nopeasti alkava akuutti kipu, livedo racemosa, verkkomainen purppura, sekä raajojen kärkeosien kuoliot (gangreenat), sinerrys (syanoosi) tai haavat. Silmänpohjan tutkimuksessa voidaan nähdä retinan valtimoiden haaroissa kahtaistaittavia kristalleja. Näitä kutsutaan Hollenhorstin plakeiksi<sup>73</sup>.

Kolesteroliemobilisaation hoito on pääasiassa supportiivista eli hypertensiota sekä sydämen ja munuaisten vajaatoimintaa hoidetaan<sup>76</sup>.

### Metastaasit iholla

Suonensisäisissä ihometastaaseissa syöpäsoluja voi olla myös ihossa vaikka ne sijaitsevat pääasiassa imuteissä (inflammatorinen metastaattinen karsinoma) tai verisuonissa (telangiiektaattinen metastaattinen karsinoma). (Kuva 10)<sup>77</sup>.

Todennäköisimmän alkuperän selvittämiseksi tulee diagnoosi varmistaa immunohistokemiallisin näytein. Jos primaarikasvain ei ole tiedossa, tulee sitä etsiä täydentävin tutkimuksin. Diagnostiikan tekee haastavammaksi se, että kaikki ihometastaasit eivät ole suonissa vaan ne voivat olla myös ekstravaskulaarisia, matkien sidekudoksen perisytyttejä<sup>78,79</sup>.

Hoito tulee kohdistaa primaarikasvaimeen, joskin ihometastaaseja voi hoitaa kirurgisesti, kryohoidolla tai elektrokemoterapialla.

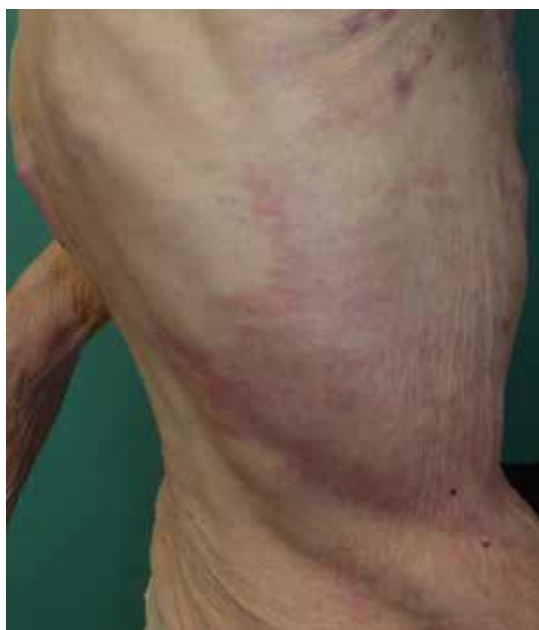### Infektiivinen endokardiitti

Sydämen sisäkalvon ja läppien tulehdus eli endokardiitti voi ilmetä septisin (verenmyrkytykseen liittyvin) tai ei-septisin

embolioin. Ei-bakteriellinen tromboottinen endokardiitti aiheuttaa paikallisia fibriinin ja muiden veren komponenttien kertymiä sydänlähissä. Kertymät voivat lähteä liikkeelle ja tukkia pienempiä suonia (Libman-Sacks endokardiitti).

Tyypillisiä septiselle endokardiitille ovat ohimenevät kipeät, sormien ja varpaiden ventraalipuolella sijaitsevat kyhmyt (Oslerin kyhmyt), sekä lukuisat pienet hieman infiltroituneet vertavuotavat läikät (Janeway lesions)<sup>80,81</sup>. Kynnenalusten pistemäiset verenvuodot (splinter haemorrhages) ovat yksinään ilman muita infektiioireita melko epäspesifisiä merkkejä.

Septisen endokardiitin aiheuttamista leesioista otetuissa koepaloissa on variaatiota tromboosista ilman vaskuliittia leukosytoklastiseen vaskuliittiin, ilman trombia tai trombin kanssa, kuten muissakin septisen vaskuliitin muodoissa. Septisessä vaskuliitissa on suuria suonensisäisiä trombeja ja minimaalisesti valkosolujen hajoamista kudokseen (leukosytoklasia), toisin kuin idiopaattisessa leukosytoklastisessa vaskuliitissa, jota ei käsitellä tässä luvussa vaikka siinä onkin suonitukoksia ja se voi liittyä infektiiviseen endokardiittiin tai mihin tahansa systeemiseen infektiin<sup>82,83</sup>.



Empiirinen antibioottihoito suunnataan paikallisten mibrobilääkehoito-ohjeiden mukaisesti infektiolääkäreiden konsultaation perusteella. Hoito täytyy suunnata, kun bakteeri ja sen herkkydet ovat tiedossa<sup>83</sup>.

## B. Suonensisäiset trombit

**Hepariinin aiheuttamat ihonekroosit** Hepariinin aiheuttamat ihonekroosit ilmenevät purppuraisina plakkeina, ihonekroosilla tai ilman, hepariinin pistopaikalla 5-14 päivää hoidon aloituksen jälkeen. Trombosyttimäärän ollessa tyypillisen alentunut niitä ilmenee myös muilla alueilla.<sup>84</sup> Nekrooseja aiheuttaa hepariinin ja verihiihtaleiden pinnalla olevan trombosyttitekijä 4:n muodostamiin komplekseihin kiinnittyvän vasta-aineen ilmaantuminen.

Koepalassa näkyy ei-tulehduksellinen, eosinofiilisen trombin aiheuttama tukos. Tämä muodostuu verihiihtalehtulasta (white clot) ja ilmenee sekä ihon valtimoissa että laskimoissa, niin syvässä kuin pinnallisessakin verinahan suonipunoksessa.<sup>84</sup>

Trombosytoosi, polysytemia vera ja myelodysplastinen oireyhtymä voivat olla kliinispatologisesti samankaltaisia. Jos verikokeista löytyy näihin viittaavaa, tulee konsultoida hematologia.

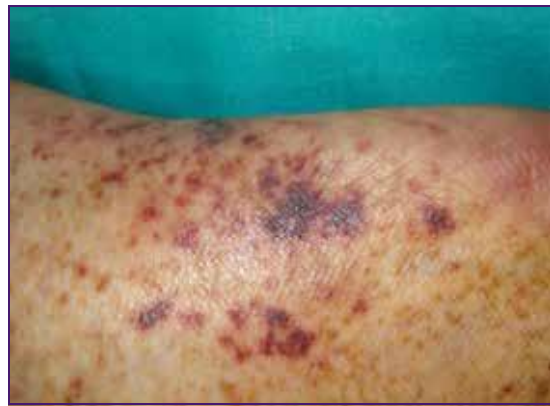### Kryoglobulinemiat

Kryoglobulinemiat luokitellaan monoklonaalisiin (tyyppi I), sekamuotoisiin (tyyppi II) ja polyklonaalisiin (tyyppi III). Vain tyyppin I kryoglobulinemia ilmenee tukkeuttavana suonisairautena ilman tulehdusta, useimmiten raajojen kärkiosissa. (Kuva 11).

Diagnostisessa koepalassa pienten verisuonten lumenit ovat PAS-positiivisen eosinofiilisen materiaalin täyttämiä. Vaikka 20% tapauksista jää idiopaattiseksi, kryoglobulinemia voi liittyä hematologisiin sairauksiin kuten multippeliin myeloomaan, Waldenströmin makroglobulinemiaan, leukemiaan, tai lymfoomaan. Hematologisen sairauden hoito ja kylmän välttäminen helpottavat kryoglobulinemista vaskuliittia. Lisähoitoina voidaan käyttää esimerkiksi

rituksimabia, plasmafereesiä, kortikosteroideja, iloprostia. Myös bortetsomibia on ehdotettu käytettäväksi.<sup>85,86</sup>

Hyvin harvinainen kryoglobulinemian tyyppi kristalliglobulinemia ilmenee yleensä nopeasti pahenevana munuaisten vajaatoimintana, ääreisneuropatiana ja polyartropatiana<sup>72,87</sup>.



Kuva 11. Kryoglobulinemia. Lähde: Mar Llamas-Velasco.

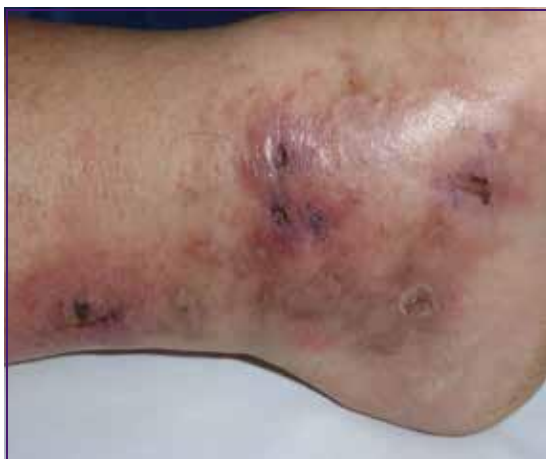## C. Koagulopatiat

### Systemiset koagulopatiat

Erityisesti synnynnäisestä proteiini C:n vajauksesta kärsivillä on suurentunut riski K-vitamiiniantagonisti varfariinin aiheuttamaan tukostaipumukseen ja ihonekrooseihin, mutta niitä voi tulla ilman synnynnäistä vajaustakin (varfariinihoidon aloitukseen liittyvä hankinnainen tukostaipumus)<sup>73</sup>. Ensimmäiset, purppuraiset makulopapulaariset tai urtikariellit ihomuutokset ilmaantuvat yleensä paksumman subkutaanisrasvan ihoalueille 3-5 vuorokautta varfariinihoidon alusta. Hepariinin käyttö ennen varfariinin aloitusta ja viiden ensimmäisen hoitopäivän aikana saattaa estää taudin.<sup>88</sup> K-vitamiini ja jääplasma voivat parantaa oireet.<sup>89</sup>

Suonten tukkeutumista aiheuttavia ja siten ihonekrooseihin ja -haavoihin johtavia tukostaipumuksia tunnetaan runsaasti. Ne jaotellaan primaarisiin (esim. FV Leiden -mutaatio, protrombiininin G20210A-mutaatio, hyperhomokysteinemiat) ja sekundaarisiin (kuten postoperatiivinen immobilisaatio, syöpä, sepsis).<sup>90</sup> Primaaristen syiden suhteen tarvitaan usein hematologin konsultaatiota, sekundaaristen syiden kohdalla pyritään korjaamaan altistavat ja laukaisevat tekijät.

Fulminantti purppura (PF) on dermatologinen hätätilanne, jossa ei-inflamatorinen verkkomainen, yhteensulautuva purpura kehittyy nopeasti nekroottisiksi leesiöiksi. Aiheuttavina tekijöinä voivat olla hankalat hyytymishäiriöt, kokaiiniin lisätty levamisoli, sekä vaikeat infektiot (sepsis).<sup>82,91,92</sup> Aiheuttavan tekijän hoito (antibiootit ja tarvittaessa infektiotoksuksen invasiivinen hoito, syövän hoito) sekä supportiivinen hoito (verensiirrot, hepariini, anti-Xa, proteaasi-inhibiittorit, fibrinolyysi) ovat tarpeen.



Kuva 12. Livedoidi vaskulopatia. Lähde: Mar Llamas-Velasco.

## Livedoidi vaskulopatia (LV)

LV tunnetaan myös nimityksellä PURPLE (painful purpuric ulcers with reticular pattern of the lower extremities).<sup>93</sup> LV liittyy usein tukostaipumuksiin, mutta patogeneesiä ei tunneta täysin.<sup>90</sup> Kliinisesti tyypillisiä ovat kipeät reikämäiset haavat jotka paranevat jättäen tähtimäiset valkoiset arvet (atrophie blanche), sekä perifeeriset laajentuneet ihoverisuonet alaraajojen kärkiosissa. LV on yleisempi naisilla. (Kuva 12).

Koska potilaalla voi olla LV samanaikaisesti ihon polyarteriitin (joka voi myös kliinisesti olla LV:n kaltainen) kanssa,<sup>94</sup> on ihobiopsia välttämätön keskisuurten suonten vaskuliitin poissulkemiseksi.<sup>95</sup> Antiaggregaatteja, antikoagulantteja, (tulehdus)kipulääkkeitä, pentoksifylliiniä, ylipainehappihoitoa, fibrinolyysiä, sekä vasoaktiivisia lääkityksiä on kokeiltu<sup>96,97</sup>. Rivaroksabaani 10-20mg päivässä vaikuttaa lupaavalta hoitokeinolta<sup>98,99</sup>.

## Yhteenveto

Verkkomaisten ja sinertävien, joskus haavautuvien ihomuutosten kliinis-patologinen arviointi johtaa tarkkaan tukkeuttavan suonitautin diagnoosiin. Näin voidaan arvioida muiden elinten sairastumisen riski ja valita ensi linjan hoito.

Diagnostiikkaan kuuluvia tutkimuksia ovat ihobiopsia ja laboratoriokokeet mukaanlukien täydellinen verenkuva, tukostaipumustutkimukset, kryoglobuliinit, maksan ja munuaisten toiminnan peruskokeet, ANCA-vasta-aineet.

Hoitokeinot voidaan luokitella altistavien tekijöiden hoitojen mukaan. Taudin etiologiasta riippuen voidaan tarvita antikoagulantteja, antiaggregaatteja, vasoaktiivisia tai anti-inflammatorisia lääkkeitä, plasmafereesiä tai antibiootteja.

**Taulukko 6. Okklusiivisten vaskulopatioiden luokittelu. Perustuu aiemmin julkaistuun taulukkoon.<sup>72</sup>**

<b>Tyypit</b>	<b>Kliinis-patologiset luokat</b>	
<b>Embolisaatiot</b>	Sisäsyttyinen materiaali	Kolesteroli- ja oksalaattiembolisaatiot, kristalliglobuliini
	Kasvainmet	Eteisen myksooma, angiosarkooma, suonensisäinen lymfooma, kristalliglobulinemia, suonensisäinen metastasi
	Poikkeavat hyvänlaatuiset solut	Intralymfaattinen histiosytoosi, reaktiivinen angioendotelioomatoosi
	Ulkoinen materiaali	Mikrobit: Tarttuva endokardiitti Vierasainemateriaali: Lääkeainet
<b>Trombit</b>	Verihiutaletukos	Hepariinin aiheuttama ihonekroosi Myeloproliferatiivisen taudin sekundaarinen trombosytoosi Paroksysmalinen nokturnaalinen haemoglobinuria Tromboottinen trombosytopeninen purppura
	Kylmään liittyvä sakkautuminen	Kryoglobulinemia Kryofibrinogenemia Kylmäagglutiniinit
	Tarttuva mikro-organismi suonistossa	Ecthyma gangrenosum Opportunistiset sienet, esim. aspergilloosi Levinnyt strongyloidiaasi Lepra: Lucion ilmiö
<b>Koagulopatiat</b>	Systeemiset koagulopatiat	Proteiinien C ja S viat Kumariinin aiheuttama ihonekroosi Diss. intravaskul. koagulopatia (DIC) Antifosfolipidivasta-aine/Lupusantikoagulanttioireyhtymä
	Vaskulaariset koagulopatiat	Sneddonin oireyhtymä Livedoidi vasculopatia Degosin tauti
	Punasolujen tukkeuttavat oireyht.	Kiihtyneeseen retikulosytoosiin liittyvä takertuminen
<b>Sekalaiset</b>	Kalsifylaksia Hydroksiurean aiheuttamat haavat (ks. kuva luvussa 10:Muut epätyypilliset haavat) Kokaiinin+levamisolin aiheuttama okklusiivinen vaskulopatia	



# 5. Martorellin haava ja kalsifylaksia: iskeemisen arteriolooskleroosin aiheuttama ihoinfarkti ja kärkejäsenten kuolio

**M**artorellin haavalle ja kalsifylaksialle on molemmille tunnusomaista iskeeminen arteriolooskleroosi, joka aiheuttaa ihoinfarktaatiota ja kärkejäsenten kuoliota (Kuva 13). Arterioleissa on hypertrofinen media ja mahdollisesti myös lievää Mönckebergin mediaalia kalsinoosia sekä intiman hyperplasia. Nämä johtavat verisuonen ahtautumiseen (Kuva14).<sup>100</sup> Kliinisesti molemmissa on nekroottiset haavat alaraajoissa tai proksimaalisesti. Sormien, varpaiden ja peniksen gangreenaa esiintyy vain kalsifylaksiassa.<sup>101–107</sup>

‘Klassinen’ kalsifylaksia ilmenee loppuvaiheen munuaisten vajaatoimintaa sairastavilla potilailla<sup>1044</sup> ja harvemmin potilailla ilman munuaisten vajaatoimintaa mutta joilla on morbidi obesiiteetti, verenpainetauti ja tyyppi II diabetes.<sup>100,108–110</sup>

Martorellin haavat ilmenevät potilailla, joilla on pitkäkestoinen mutta hyvässä hoitotasapainossa

oleva verenpainetauti.<sup>111</sup> Noin 60 % Martorellin haavapotilaista on myös tyyppi II diabetes.<sup>101,103,106,112</sup> Martorellin haavapotilailla EI ole munuaisten vajaatoimintaa.<sup>100</sup>

Sekä Martorellin haava että kalsifylaksia voivat johtaa potilaan kuolemaan. Martorellin haavapotilailla kuolleisuus on jopa 10 %, erityisesti jos potilailla määrätään PG-ajatuksella systeemikortikoidilääkitys.<sup>103</sup> Kalsifylaksiassa yksivuotiskuolleisuus on 40–50 % munuaispotilalla ja 25 % potilailla joilla ei ole munuaisten vajaatoimintaa.<sup>104,113</sup>

Monissa maissa tietoisuus Martorellin haavoista ja kalsifylaksiasta on vielä vähäistä. Ranskassa tietoisuus on ollut parhainta; siellä Martorellin haava mainitaan oppikirjoissa termillä **angiodermite nécrotique**.<sup>101,106,114–117</sup>

	Kalsifylaksia munuaispotilailla	Kalsifylaksia, normaali munuaisten toiminta ja parathormonitaso
Distaalinen muoto	 <p>Distaalinen kalsifylaksia</p>	 <p>Martorellin haava (verenpainetauti)</p>
Proksimaalinen muoto	 <p>Proksimaalinen kalsifylaksia</p>	 <p>Morbidiin obesiteettiin liittyvä kalsifylaksia</p>

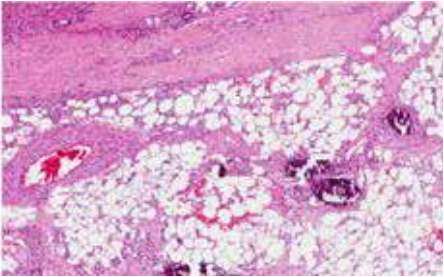
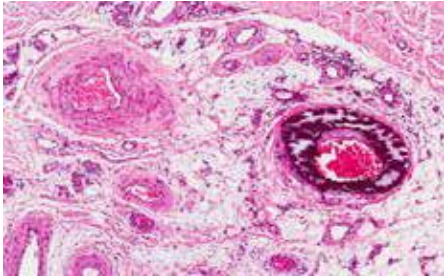
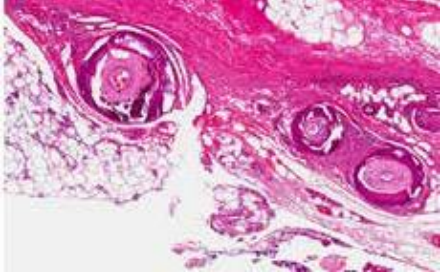
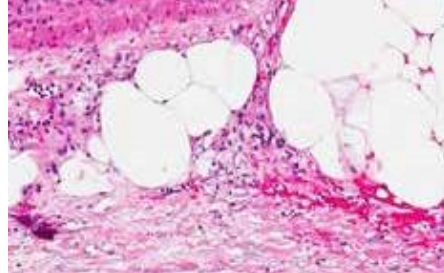
Fig 13. Neljä kliinistä muotoa Martorellin haavalle ja kalsifylaksialle. Hafner J. Calciphylaxis and Martorell hypertensive ischemic leg ulcer: same pattern - one pathophysiology. *Dermatology* 2016; 232(5):523–533, reproduced with the permission of S. Karger AG, Basel, Switzerland.

## Patofysiologia

### Kalsifylaksian patofysiologia loppuvaiheen munuaisten vajaatoiminnassa

Kalsifylaksia esiintyy dialyysipotilailla noin 35/10,000 potilasta.<sup>104</sup> Tyypillisesti tauti alkaa 35–105 kuukautta dialyysin aloituksen jälkeen.<sup>104</sup> Riskitekijöitä ovat:<sup>118,119</sup> Diabetes, obesiteetti, naissukupuoli, häiriöt kalkki- ja fosforitasoissa, D-vitamiinin ja kalkan liikakäyttö tai vitamiini K antagonistilääkitys (riskisuhde 3–13!).<sup>120,121</sup>

Matrix Gla proteiini (MGP) on K-vitamiiniriippuvainen suoja luuston ulkopuolista kalkkeutumaa vastaan<sup>121–123</sup> joka samalla inhiboi prokalsifoiivia proteiineja BMP 2+4.<sup>120,124</sup> MGP ja fetuiini A puutos ovat merkittäviä kalsifylaksian riskitekijöitä.

	Kalsifylaksia munuaispotilaalla	Kalsifylaksia, normaali munuaisten ja lisäkilpirauhasen toiminta
Distaalinen muoto	 Distaalinen kalsifylaksia	 Martorellin haava
Proksimaalinen muoto	 Proksimaalinen kalsifylaksia	 Kalsifylaksia obeesilla potilaalla

Kuva 14. Neljä identtistä histologista kuvaa. Hafner J. Calciphylaxis and Martorell hypertensive ischemic leg ulcer: same pattern - one pathophysiology. *Dermatology* 2016; 232(5):523–533, reproduced with the permission of S. Karger AG, Basel, Switzerland

Tästä johtuen vitamiini K antagonistit (varfariini, kumarolijohdokset) lisäävät kalsifylaksian ilmaantumiseriskiä.<sup>120,121</sup>

Subkutaaninen arterioskleroosi (verisuonen halkaisija: 100–600µm) joka johtaa mediaaliseen hypertrofiaan,

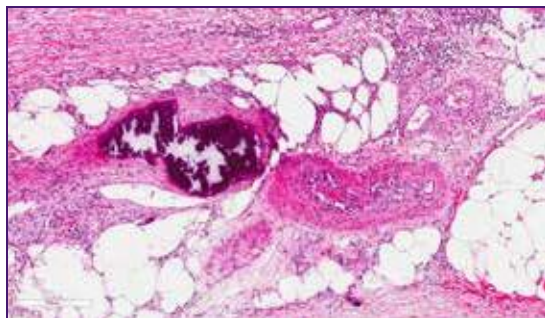


Fig 15. Subkutaaninen arterioskleroosi yhdistettynä mediaaliseen kalsifikaatioon ja dermaalinen nekroosi. Kuva Jürg Hafner.

ja lisäksi mahdollisesti Mönckebergin mediaalienn kalsifikaatio ja endoteelin hyperplasia (Kuva 15) johtavat (Kuva 15) ihoinfarktaatioon ja kärkeisen kuolion.<sup>103,112,125,126</sup>

### Kalsifylaksian patofysiologia normaalissa munuaisten vajaatoiminnassa

Kalsifylaksia ilman munuaisten vajaatoimintaa ilmenee potilailla joilla on morbidi obeositeetti ja tyyppi II diabetes sekä verenpaineauti.<sup>108–110</sup>

Nefrologit pitävät sitä kalsifylaksian alatyypinä, me taas proksimaalisena Martorellin haava alatyypinä.<sup>100</sup>

### Martorellin haavan patofysiologia

Martorellin haavassa on nekroottisia haavoja akillesjänteen päällä tai laterodorsaalisesti sääriässä (Kuva 16).<sup>101,103,105,106,112,114–117</sup>

Potilaalla on aina verenpainetauti (yleensä pitkäkestoinen mutta hyvä hoitotasapaino), 60 %:lla on tyyppi II diabetes ja ehkä myös vitamiini K antagonistilääkitys. 50 % potilaista on myös tukkeuttava valtimotauti.<sup>103</sup>

### Tyypipiirteitä Martorellin haavoissa ja kalsifylaksiassa

Tyypillinen ateroskleroosi johtuu verisuonten inflammatiosta ja vauriosta. Ateroskleroosin riskitekijöitä ovat verenpainetauti, diabetes, dyslipidemia ja tupakointi.

Hypoteesimme on että Martorellin haavoissa ja kalsifylaksiassa on samat riskitekijät (Taulukko 7).<sup>100</sup>

(A) Martorellin haavapotilailla on aina verenpainetauti,<sup>101,103,105,106,112,114-117</sup>, samoin kalsifylaksiapotilailla joilla on normaali munuaisten toiminta.

(B) 60 % Martorellin haavapotilaista on myös diabetes, ja 100 % kalsifylaksiapotilaista joilla normaalin munuaisten,<sup>108-110</sup> ja diabetes on myös yleisin munuaisten vajaatoiminnan aiheuttaja.

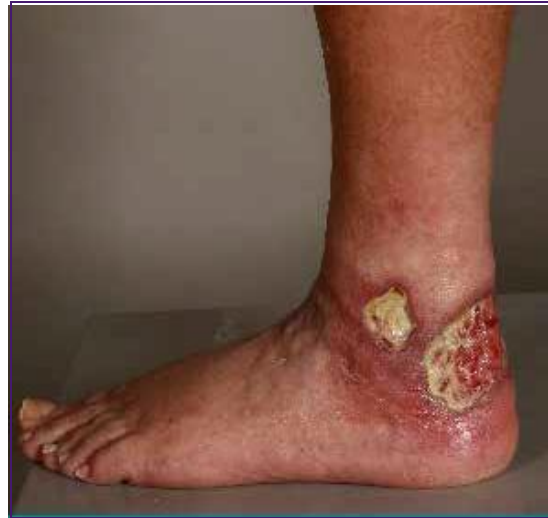

Fig 16. Martorellin haavat 66-vuotiaalla miehellä. Kuva Jürg Hafner.

(C) Vitamiini K antagonistit ovat riskitekijä klassiselle kalsifylaksialle.<sup>120,123</sup> Hypoteettisesti vitamiini K antagonistit ovat riskitekijöitä myös Martorellin haavoille, mutta tätä hypoteesiä ei ole vielä tieteellisesti todistettu.

(D) Kohonneet kalsium ja fosfaattitasot ovat pääriskitekijät klassiselle kalsifylaksialle.

<sup>118,119,126-134</sup>

## Taulukko 7. Arteriioskleroosin kardiovaskulaariset riskitekijät

	Normaali munuaistoiminta	Munuaisten vajaatoiminta
<b>Distaalinen muoto</b>	<b>Martorellin haava</b> Verenpainetauti (primaarinen) Diabetes mellitus (tyyppi 2) Vitamiini K antagonistilääkitys (fetuin A inaktivaati)	<b>Kalsifylaksia, distaalinen muoto</b> Verenpainetauti (renaalinen) Diabetes mellitus (tyyppi I tai 2) Vitamiini K antagonistilääkitys Hyperparatyroidismi
<b>Proksimaalinen muoto</b>	<b>Kalsifylaksia, normaali munuais- ja lisäkilpirauhastoiminta</b> Morbidi obeseetti ja: <ul style="list-style-type: none"> <li>• Verenpainetauti (primaarinen)</li> <li>• Diabetes mellitus tyyppi 2</li> <li>• Vitamin K antagonistit (fetuin A inaktivaatio)</li> </ul>	<b>Kalsifylaksia, proksimaalinen muoto</b> Renaalinen hypertension (sekundaarinen) Diabetes mellitus (tyyppi I tai 2) Vitamiini K antagonistilääkitys Hyperparatyroidismi

## Taulukko 8. Sijaintimuodot

	Normaali munuaistoiminta	Munuaisten vajaatoiminta
<b>Distaalinen muoto</b>	<b>Martorellin haava</b> Laterodorsaalinen säären alue Akillesjänne	<b>Distaalinen kalsifylaksia</b> Laterodorsaalinen säären alue Akillesjänne Kärkijäsenten gangreena:
<b>Proksimaalin muoto</b>	<b>Normaali munuais- ja lisäkilpirauhasen toiminta</b> Sisäreisi Vatsa Rinnat Yläraajojen lateraaliosa	<b>Proksimaalinen kalsifylaksia</b> Sisäreisi Vatsa Rinnat Yläraajojen lateraaliosa

### Kliininen kuva ja erotusdiagnostiikka

Alkuvaiheessa esiintyy violetteja plakkeja jotka muutaman vuorokauden sisällä nekrotisoituvat.<sup>104</sup> Nekroottinen alue on epäsäännöllinen. Nekroosin ympärillä on useimmiten livedoa, ja haavan reuna on tyypillisesti inflammoitunut. Potilailla on erittäin kovaa kipua, joka ei vastaa tavanomaisiin kipulääkkeisiin tai opioideihin.<sup>103,104</sup> Klassisessa kalsifylaksiassa esiintyy sormien, varpaiden ja peniksen kalsifylaksia.<sup>102,104</sup> Nekroosin sijainti noudatta tyypillistä kaavaa: Laterodorsaalinen säären alue sekä,<sup>105</sup> sekä sisäreidet, vatsan alue, rinnat ja yläraajojen lateraaliosa (Taulukko 8).<sup>103</sup>

### Haasteet erotusdiagnostiikassa

Kliinikot jotka eivät tunne Martorellin haava – kokonaisuutta voivat erehdyksessä diagnosoida haavat PG- tai vaskuliittihäa-voiksi. Vuonna 2010 kuvatussa 31 potilaan aineistossa puolet potilaista sai virheellisesti immunosuppressiivista lääkitystä.<sup>103</sup>

Kliininen kuva toki näillä epätyypillisillä haavoilla on samankaltainen :

progressiiviset nekroottiset haavat ja kivuliaat, violetit haavareunat.

**Martorellin haavoissa**, arterioloskleroos aiheuttaa mustan nekroosin kaikissa ihon kerroksissa mutta säästää faskian. Potilailla on pitkäkestoinen mutta usein hyvässä hoitotasapainossa oleva verenpainetauti ja 60 % potilaista on myös tyyppi II diabetes. Martorellin haavoihin ei liity hematologiset maligniteetit tai tulehdukselliset suolistosairaudet. Martorellin haavat eivät respondoi systeemiglukokortikoideihin tai muihin immunosuppressiivisiin lääkityksiin, paist haavanreunan inflammaatio voi jonkin verran vähetä.

**PG-haavoissa** on neutrofiilien kontrolloimaton aktivaatio, ja ne aiheuttavat pinnallisempia ihonekrooseja ja vastaavat systeemiglukokortikoideille. Ihonekroosi PG-haavoissa ei yleensä ole ”mustaa” ja tyypillisesti käsittää vain ylädermoksen. Potilaista noin 20 %:lla on veritauti ja 10 %:lla tulehduksellinen suolistosairaus. Suurin osa PG-haavoista sijoittuu alaraajoihin. Liitännäissairauksia ovat myös metabolinen oireyhtymä, verenpainetauti ja diabetes.<sup>12,17,135</sup>

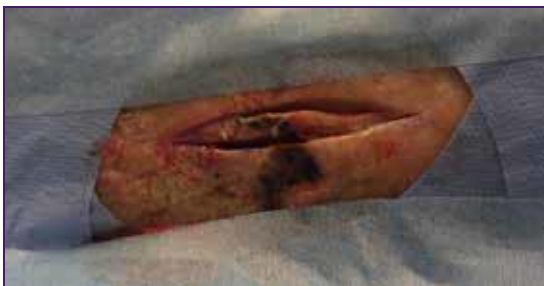**Nekrotisoivassa vaskuliitissa** on usein bilateraalisesti symmetrisiä, pyöreitä haavoja alaraajoissa, pakaroissa, alaselässä ja harvemmin yläraajoissa ja hartioissa. Palpoituvaa purpuraa esiintyy taudin alkuvaiheessa. Infektiot toimiva usein laukaisijana ja systeemimaniifestaatiota, kuten glomerulonefriittiä, tulee etsiä.<sup>47,136</sup>

**Ecthyma gangrenosum (EG)** esiintyy usein immunosupprimoiduilla potilailla ja patogeeneja ovat *Strepto-cocci* spp. tai *Pseudomonas* spp., tai atyyppiset mykobakteerit. EG muistuttaa PG:tä tai vaskuliittia ja tulee pitää mielessä ko. potilasryhmässä.<sup>137</sup>

## Potilaan tutkiminen ja ihokoepalan otto

**(A)** Kaikilta potilailta, joilla epäillään Martorellin haavaa tai kalsifylaksiaa, tulisi tutkia valtimoverenkierto. Noin 50 %:lla Martorellin haavapotilaista on myös tukkeuttava valtimotauti, mikä yleensä hoidetaan pallolaajenuksella.<sup>103</sup> Tämä parantaa haavan paranemisennustetta.

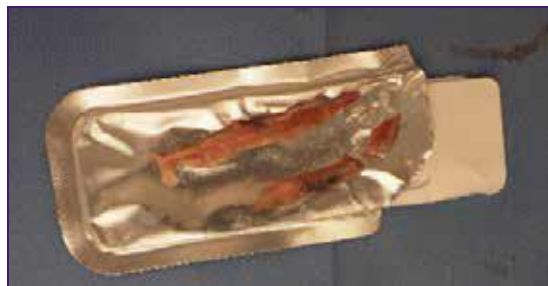**(B)** Bakteriviljelynäytteenotto tai syvä bakteriviljelynäyte tai PCR-tutkimus on tärkeä jotta voidaan hoittaa kriittinen kolonisaatio ja/tai infektio ja kohdentaa tarvittaessa preoperatiivinen mikrobilääkehoito.



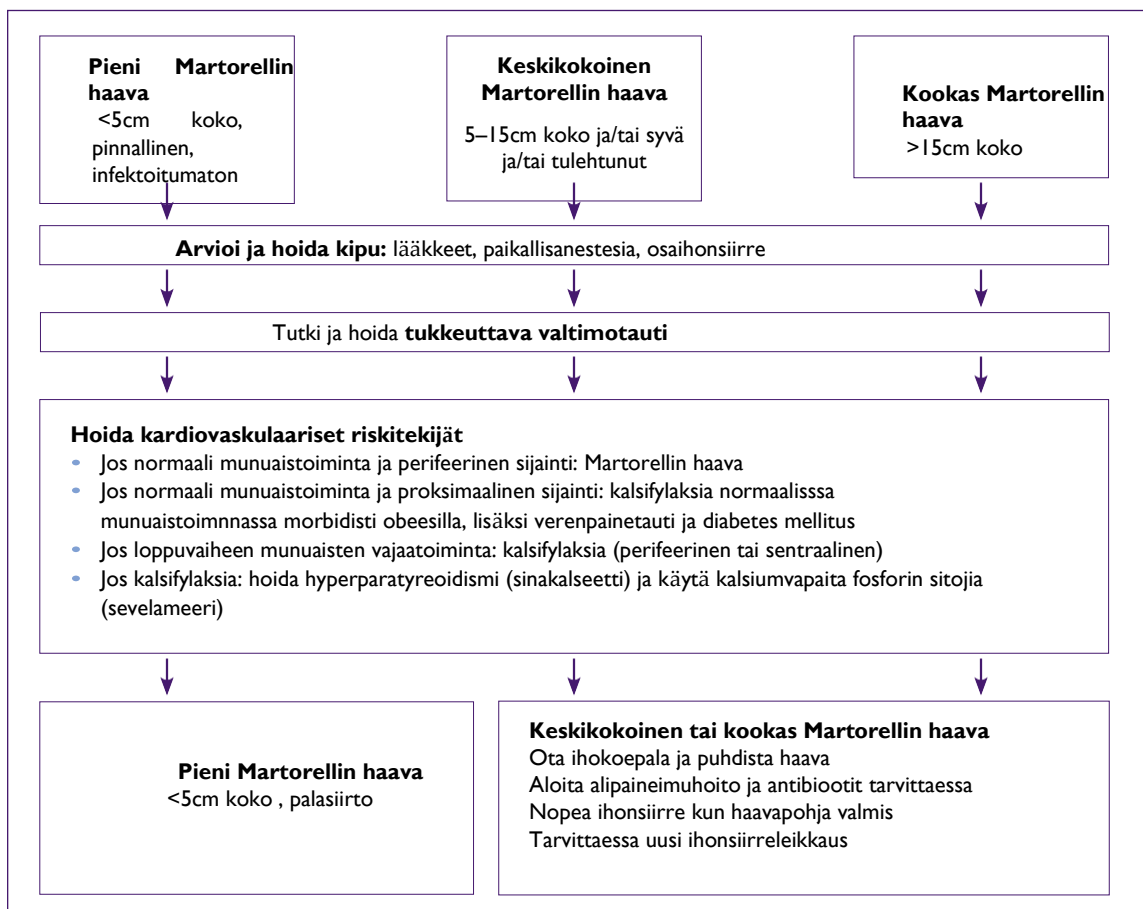
Kuva 17. Kapea veneiiltokoepala. Kuva Juerg Hafner.

**(C)** Ihokoepala subkutaanisen arterioskleroosin osoittamiseksi on äärimmäisen tärkeä. Ranskalainen koulukunta suosittaa diagnoosin perustamista ainoastaan kliiniseen arvioon<sup>106,117</sup>. He perustelevat suositustaan sillä että koepalan otto voi iatrogeenisesti pahentaa haavaa, ja että subkutaaninen arterioskleroosi on epäspesifi löydös vanhemmassa väestössä. Me suosittelemme koepalaa aina, erityisesti kun pitää poissulkea PG ja/tai nekrotisoiva vaskuliitti.

On tärkeää ettei oteta pientä stanssiopsiaa, koska se voi olla harhaanjohtava. Esimerkiksi pienessä stanssikoepalassa voi olla neutrofiili-infiltraatti joka johtaa PG-diagnosiin. Sen sijaan on suositeltavaa että ihokoepala on 3-6 cm pitkä ja 4-5 mm leveä kapea veneiiltokoepala joka ulottuu faskiaan saakka.<sup>103</sup> Koepala otetaan paikallispuudutuksessa ja voidaan sulkea sulavilla ompeleilla (Kuva 17).



Kuva 18. 6 cm pitkä ja 6 mm leveä koepala. Kuva Jürg Hafner.



Kuva 19. Martorellin haavan ja kalsifylaksian hoitoalgoritmi

On tärkeää käynnistää koko ihokoepala eikä tehdä poikittaisleikkeitä (Kuva 18). Näin saadaan laajempi edustavampi kuva histologiasta. Koepalan päästä voidaan ottaa pieni pala immunofluoresenssitutkimusta varten.

## Hoito

### Yleisiä periaatteita

Kalsifylaksian ja Martorellin hoito perustuu riskitekijöiden poistamiseen (Kuva 19). tähän kuuluu verenpainetaudin ja diabeteksen hoidon

optimointi, vitamiini K antagonistin lopetus<sup>121,138</sup> ja kalsium-fosforimetabolian optimointi. Tähän kuuluu sinakalseetin aloitus,<sup>127,139</sup> lääke joka suppressoi sekundaarista hyperparatyroidismia, kalsium ja D-vitamiini sekä kalsiumia sisältävien fosforinsitojien käyttö.<sup>104</sup> Vitamiini K1 ja K2 supplementaatiosta voi myös olla hyötyä.<sup>104,115,140</sup>

Kalsifylaksiassa käytetään natriumtiosulfaattia 25 g/100 ml hitaana infuusiona viimeisen 30-60 min aikana dialyysin yhteydessä.

Randomoituja kontrolloituja tutkimuksia tehosta on menossa.<sup>104,141</sup> Laajoissa Martorellin haavoissa voidaan kokeellisesti käyttää natriumtiosulfaattia (10 g/100 ml, 3 x viikossa), mutta tästä hoidosta ei ole tieteellistä näyttöä. Natriumtiosulfaatilla on antioksidatiivisia ja vasodilatoivia vaikutuksia ja se vähentää rasvasolujen ja verisuonten kalsifikaatiota.<sup>142,143</sup> Bisfosfonaatit ovat myös osoittaneet tehonsa potilassarjoissa klassisessa kalsifylaksiassa.<sup>133</sup>

Potilaat joilla on pienet Martorellin haavat hyötyvät haavapohjan puhdistuksesta ja nopeasta palasiirrosta.<sup>101,114,144,145</sup>

### Haavakirurgia

Laaja-alaisissa Martorellin haavoissa nopein hoitotulos saavutetaan alipaineimuhoidolla, sekä varhaisella palasiirrolla tai osaihonsiirteellä (Kuva 20, 21,22).<sup>103,112,117,144,146</sup> Paikallisen infektion ja sepsiksen ehkäisemiseksi tarvitaan usein antibioottihoito.<sup>103</sup> Kirurgian rooli on epävarma sentraalisessa kalsifylaksiassa..

On tärkeä kouluttaa lääkäreitä ja haavanhoitajia tunnistamaan Martorellin haava ja kalsifylaksia ja siten auttaa potilasta kun löytyy nopea, oikea hoito

### Johtopäätökset ja suositukset

Kliinisen kuvan ja histologian samankaltaisuudet viittaavat siihen että seuraavilla sairauksilla on samankaltainen patofysiologia (A) Martorellin haava, (B) distaalinen kalsifylaksia munuaisten vajaatoiminnassa(C) sentraalinen kalsifylaksia munuaisten vajaatoiminnassa ja (D)

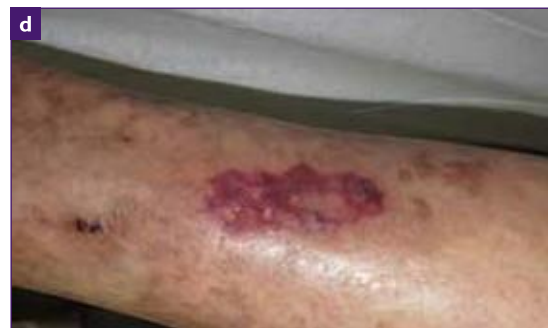
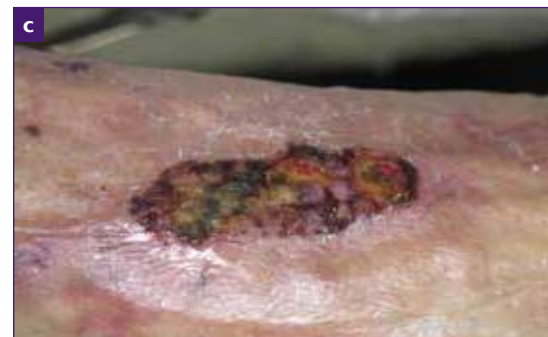
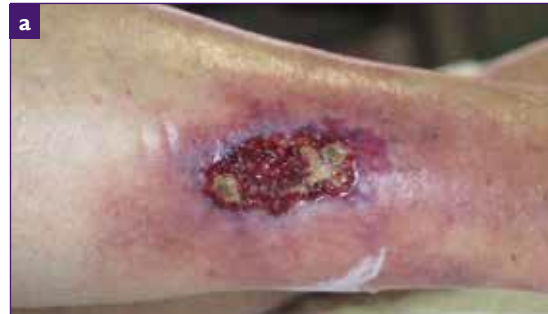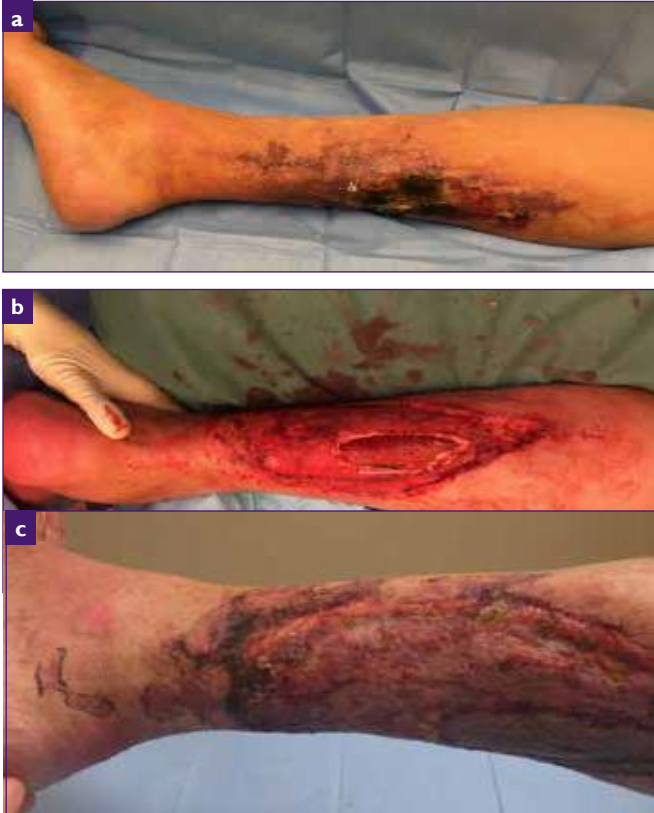Fig 20. Martorellin haava ennen palasiirtoa.(a). 14 vrk kuluttua kivun väheneminen (VAS 9-10 -> 2-3)(b). 22vrk palasiirrosta (c). 58vrk kuluttua. Kuvat Elena Conde Montero





Kuva 21. Laaja Martorellin haava ja livedo (a). Revisio ja alipaineimuhoido (b). 3 vk ihonsiirrosta (c) Kuvat Jürg Hafner.

sentraalinen kalsifylaksia normaalissa munuaisten toiminnassa. Nämä neljä tilaa omaavat samankaltaisen histologian (stenoottinen arterioskleroosi ± lievä Mönckeberg arterioskleroosi, ± intiman hyperplasia) sekä kliinisen kuvan.

Tämä viittaa samankaltaiseen patofysiologiaan (riskitekijät kuten verenpainetauti, diabetes, vitamiini K-antagonistilääkitys

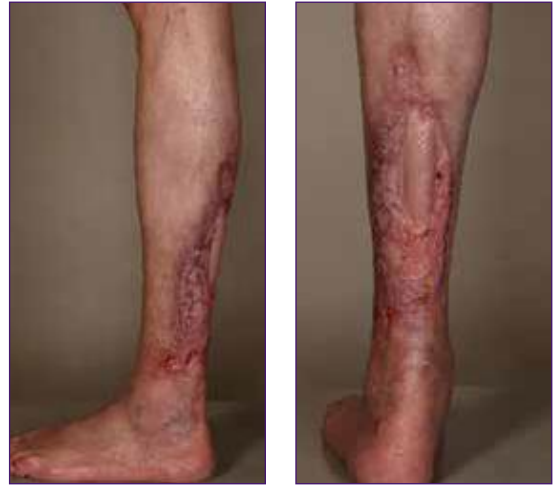

Fig 22. Martorellin haava. Kuva Jürg Hafner.

ja poikkeava luuston ja kalsium-fosfaattimetabolia klassisessa kalsifylaksiassa.

Martorellin haavaa ei saa sekoittaa PG-haavaan: hoito on täysin erilainen. Martorellin haavoissa hoito on kirurginen, kun taas PG-haavoissa immunosuppressiivinen. Immunosuppressiohoito voi merkittävästi huonontaa ennustetta Martorellin haavapotilailla.

Niinkuin kaikilla alaraajahaavapotilailla, tukkeuttava valtimotauti tulee poissulkea ja hoitaa (esim pallolaajennus).

Diagnoosin varmistus pitkällä (3-6 cm) ja kapealla ihokoepalalla (4-5 mm) on suositeltavaa ainakin kookkaimmissa haavoissa, jos diagnoosi on epävarma tai tarvitaan osaihonsiirreikkaus.

Pienet Martorelli- tai kalsifylaksia-haavat (<5 cm koko) voivat parantua konservatiivisesti

tai haavapohjan puhdistuksella ja palaihonsiirrolla. Keskikokoiset tai kookkaat haavat vaativat laajemman revision, alipaineimuhoidon ja osaihonsiirteen. Potilaat joilla on kookkaita tai toistuvia haavoja voivat hyötyä iv natriumtiosulfaatista (10g/100ml lyhyt infuusio, 3 x viikossa).

Ihonsiirreikkaus tulisi tehdä nopeasti vaikka haavapohja ei ole täysin valmis. Usein tarvitaan antibioottihoitoa hoitamaan kriittistä kolonisaatiota tai infektiota. Ihonsiirteet vähentävät usein dramaattisesti kipua ja ovat yleensä paras kivunlievityskeino.

Yleensä ihonsiirteiden tarttuvuus on hyvää keskeltä mutta huonompaa haavan reunoissa.

Polysykliset ihoinfarktit ovat progressiivisia haavan reunoilla ja usein tarvitaan toistuvia ihonsiirteitä ja loppuvaiheessa pienet aukileet voidaan jättää itsestään granuloitumaan.

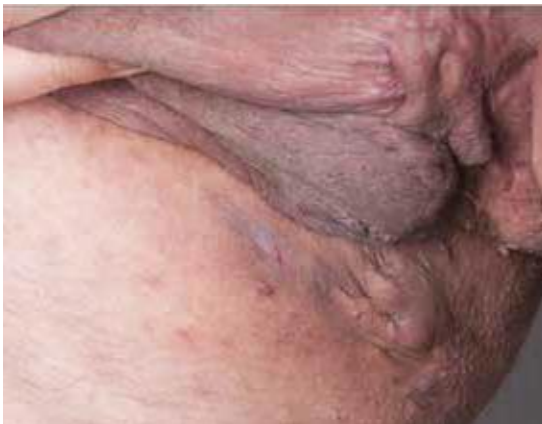## Tulevaisuuden näkymiä

Histopatologisten löydösten sensitiviteetti ja spesifeetti tulee todentaa laajassa prospektiivisessä kontrolloidussa tutkimuksessa. Arterioloskleroosi on mahdollisesti systeemistä. Mahdollisia elinaffisioita tulee tutkia lisää. Tutkimuksen tulee keskittyä patofysiologiaan, riskitekijöihin ja suojaaviin tekijöihin. Empiirisesti suositeltujen hoitojen teho tulee varmentaa kaksoissokkotutkimuksilla.

# 6. Hidradenitis suppurativa

Hidradenitis suppurativan (HS, HS-tauti) kuvasi ensikertaa Velpeau vuonna 1939.<sup>147</sup> HS on tulehduksellinen sairaus joka kohdistuu ensisijaisesti apokriinisiä rauhasia sisältävän ihon karvatuppiin, eli genitaalialuetta ympäröivään ihoon ja kainaloihin, saaden aikaan toistuvia ihomuutoksia. Muutoksiin lukeutuvat tulehtuneet ja tulehtumattomat kyhmyt, paiseet, sekä iholle tyhjentyvät tai suljetut tunnelit. (Kuva 23) Edistyneissä tautimuodoissa havaitaan huomattavaa arpeutumista.<sup>148, 149</sup>

Muutokset aiheuttavat kipua, epämukavuutta ja ulkonäköhaittaa. HS ilmenee joskus yhdessä aknen, nivel tulehduksen ja pyoderma gangrenosumin kanssa osana PASH tai PA-PASH oireyhtymiä.<sup>150</sup> Viime aikoina HS-tauti on yhdistetty huomattaviin liitännäissairauksiin ja kokonaiskuolleisuuden kasvuun, jossa on huomioitu myös itsemurhien lisääntyminen.<sup>151, 152</sup> Tämä viittaa HS-taudilla olevan systeemivaikutuksia, ja sitä voidaankin pitää yleistyneenä tulehdussairautena.<sup>148</sup>



Kuva 23. Vaikea HS-tapaus. Kuva Gregor Jemec.

HS-taudin esiintyvyyden raportoidaan vaihtelevan 0,05-4%:n välillä. Arviot näyttävät riippuvan tutkitun populaation lisäksi myös käytetyistä arviontimenetelmistä.<sup>153</sup> Rekisteritutkimuksissa ilmoitetaan yleensä matalampia esiintyvyyksiä kuin kliiniseen tutkimukseen tai omatoimiseen raportointiin pohjautuvissa tutkimuksissa, mikä viittaa valintaharhaan. Tätä havaintoa tukee myös maailmanlaatuisesti todettu ja kliinisesti merkittävä viive taudin diagnosoinnissa.<sup>154</sup> HS näyttää vaikuttavan suuresti potilaiden elämän kulkuun väestötasolla, sillä siihen liittyy sosioekonomisten tekijöiden, kuten koulutuksen, tulojen ja yhteiskuntaluokan madaltuminen.<sup>155,156</sup>

## HS-tauti haavan paranemisen sairautena

Kroonisille HS-taudin muutoksille on tyypillistä tulehduksen ja arpeutumisen yhdistelmä, joka ilmenee arpina, tunneleina ja joskus muutoksiin liittyvänä hypergranuloivana kudoksena. Nämä havainnot ovat johtaneet hypoteesiin HS-taudista haavan paranemisen häiriönä.<sup>157</sup>

HS-taudin etiologia on vielä suurelta osin tuntematon, mutta karvatuppien mikrobiomin muutosten aiheuttamilla immuunivasteen häiriöillä epäillään olevan siinä osansa. Patogeneesiin liittyy tulehdusta lisäävien sytokiinien kuten TNF- $\alpha$ :n ja IL-17:n, sekä tulehdusta jarruttavien sytokiinien kuten IL-10:n vapautuminen.<sup>158,159</sup> Morfologisesti patogeneesiin kuuluvat ensivaiheen prekliiniset muutokset, joihin lukeutuvat perifollikulaariset lymfosyyttikertymät biofilmiä sisältämättömien

follikkelien ympärillä.<sup>160, 161</sup>

Myöhäisemmissä pitkäaikaisiin muutoksiin painottuvissa vaiheissa todetaan siirtyminen kohti neutrofiili- ja syöttösoluvältaista tulehdusta, joka ympäröi kroonistuneita ja runsaasti biofilmiä sisältäviä tunneleita.<sup>162, 163</sup> Tässä vaiheessa muutokset ilmentävät metalloproteiinaasi MMP-2:a, mikä viittaa haavan paranemisen solumigraatioon.<sup>164</sup>

## Sidosten käyttö HS:n hoidossa

HS-taudin hoidon tulisi olla monialaista ja koostua liitännäishoidosta (elintapahoito), lääkkehoidosta ja kirurgisesta hoidosta, ihanteellisesti samanaikaisesti eikä peräkkäin.<sup>165</sup> Elintapahoitoon kuuluu neuvonta terveellisestä ruokavaliosta, painon pudotuksesta, liikunnasta ja tupakoinnin lopettamisesta. Sidokset ovat tärkeä lisä HS-taudin hoidossa.

HS-taudin lääkehoidon tavoitteena on hidastaa taudin etenemistä ja tulehdusta niin, että kipu ja erityis vähenevät ajan myötä. Tutkimustulokset osoittavat pitkäaikaisen tai toistuvan odottamattoman erityksen laskevan osaltaan merkittävästi HS-potilaiden terveyteen liittyvää elämänlaatua (HRQoL, Health-Related Quality of Life).<sup>168, 169</sup> Eritykseen liittyy kaksi elämänlaatua heikentävää osatekijää: haju ja vuoto. Vaikkei eritystä aina havaittaisikaan kliinisesti, on pelko pahanhajuisesta eritteestä tärkeä tekijä HRQoL:n laskussa. Potilaat myös pelkäävät eritteen vuotavan vaatteiden läpi ja jättävän näkyviä jälkiä vaatteiden lisäksi tuoleille tai muille huonekaluille. Molemmat pelot ovat hallittavissa asianmukaisten sidosten käytöllä. Sidoshoidon haasteena on, että suurin osa tuotteista on suunniteltu käytettäväksi tasaisella tai kuperalla pinnalla, kun HS taas ilmenee pääosin koverilla pinnoilla. Imukyvyyn lisäksi hajun torjunta ja käytettävyys ovat tärkeitä tekijöitä sidosta valitessa. Pehmeät ja imevät sidokset ihovauriota minimoivalla silikonikiinnityksellä ovat yleensä käyttökelpoisia, vaikka tuotteiden muotoilu ja hinta rajoittavatkin niiden käyttöä. Sidosten muotoilu vaatii yleensä huolellista asettelua, mikä voi olla vaikeaa huomioiden HS-taudin tyyppipaikat, ja niiden hinta on usein kohtuuton.

Monet potilaat päätyvät näin ollen käyttämään terveystiteitä, rättejä tai keittiöpyyhkeitä. Paikallinen lääkehoito sopii parhaiten joko hyvin lievän Hurley stage I-taudin tai yksittäisten muutosten hoitoon.

Paikallinen klindamysiini vaikutti eräässä varhaisvaiheen lääketutkimuksessa olevan hyödyllinen lievässä tautimuodossa, kun taas yksittäisiä muutoksia on hoidettu menestyksellisesti 0,15%:lla resinolilla.<sup>165</sup> Systeemisessä lääkehoidossa käytetään ensisijaisesti antibiootteja ja/tai immunosuppressantteja. Tämän hetkiset hoitosuosituksukset suosittavat tetrasykliini-ryhmän antibiootteja ja rifampisiinia, joilla ajatellaan oleva pääosin immunomodulatorisia vaikutuksia antibakteeristen sijaan. HS-taudissa antibiootihoidon näytönaste on kuitenkin verrattain huonoa. Parempaa näyttöä on suorasta immunosuppressiivisesta hoidosta biologisilla lääkkeillä, erityisesti TNF- $\alpha$ -salpaajilla (adalimumabi ja infliksimabi), sekä IL-1 estäjillä (anakinra) ja IL-12/23 estäjillä.<sup>165</sup>

Ihannetilanteessa oireet saadaan kuurin lääkehoidolla, mutta koska HS-tautiin liittyy kudosaauriota, saattavat jäljelle jääneet pitkäaikaiset muutokset vaatia kirurgista hoitoa. Kirurgisen hoidon tavoite on vähentää ja lievittää olemassa olevaa kudosaauriota, mikä voidaan toteuttaa esimerkiksi kroonisesti arpeutuneiden muutosten poistolla.<sup>165</sup> Sidoksilla on siis tärkeä osa myös kirurgisten haavojen hoidossa.

Vähiten invasiivinen toimenpide on niin kutsuttu 'deroofting', jossa kirjaimellisesti poistetaan HS-tunnelin katto.<sup>170</sup> Toimenpide paljastaa kroonisten tunnelien epäkypsän epiteelipinnan ympäristölle. Jälkihoidoksi riittää lyhytkestoinen sidonta kevyesti imukykyisellä tarttumattomalla sidoksella, jolla pyritään varmistamaan epiteelin kypsymiselle edulliset olosuhteet.

Arpeutuneemmat muutokset vaativat sen sijaan koko ihon syvyisen poiston. Pienempien muutosten osalta sulkun onnistuu yleensä primaaristi, joskin siihen liittyy suurentunut uusiutumisen riski.<sup>165</sup> Isommat alueet voidaan hoitaa alipaineimulla ja ihonsiirteellä tai kielekkeellä, mutta ne jätetään myös usein auki

paranemaan sekundaarisesti. Hiilidioksidilaserilla poistetut muutosalueet jätetään samoin paranemaan sekundaarisesti. Tutkimusten mukaan HS-potilaat hyväksyvät tämän tyyppisen 'ei-kirurgisen' lähestymistavan hyvin, ja se on menetelmänä useimmiten turvallinen ja tehokas.<sup>171, 172</sup> Paranemisajat ovat kuitenkin pitkiä. Niitä voidaan pyrkiä lyhentämään myöhäisvaiheen ihonsiirteellä, joka tehdään joko suuren muutoksen osittaisen sulun jälkeen tai kun haavapohjaa on ensin valmisteltu alipaineimulla.<sup>173</sup> Postoperatiivisten haavojen hoito noudattaa suurten kudospuutosten yleisiä hoitosuosituksia.

## Loppupäätelmät ja suositukset

Haavanhoito on HS-taudin hoidon kulmakivi sekä krooniseen tautiaktiivisuuteen liittyvien tekijöiden kuten vuodon ja hypergranulaation lisähoitona, että kirurgisen hoidon jälkeen. Sidosten käyttö äkillisen vuodon hallinnassa on erityisen hyödyllistä, sillä se voimaannuttaa potilaita ja tarjoaa heille realistisen keinon omatoimiseen hoitoon. Sen sijaan leikkauksen jälkeinen haavanhoito sijoittuu alkuaan enemmänkin perinteisen sairaanhoidon piiriin, ja siinä sovelletaan vakiintuneita ajatusmalleja ja algoritmeja. Molemmissa tapauksissa sopivien sidosten löytäminen on haasteellista, sillä tauti esiintyy kehon koverilla pinnoilla kun suurin osa sidoksista on suunniteltu käytettäväksi tasaisilla tai koverilla pinnoilla. Mitä tulee haavasidoksiin, HS-potilaiden hoito jää usein puutteelliseksi. Tämän hetkisten sidosten geometrisesti soveltuvampi muotoilu olisi suositeltavaa, jotta ne vastaisivat paremmin tämän alitarjonnasta kärsivän potilasryhmän tarpeisiin.

# 7. Malignit haavat

**P**ahanlaatuisten haavojen prevalenssi kroonisesta alaraajahaavasta kärsivillä potilailla on noin 2–4%.<sup>174–177</sup> Luku vaihtelee hoitopaikasta riippuen ja näyttää olevan korkein yliopistosairaaloiden dermatologisissa haavakeskuksissa. Prospektiivisessa monikeskustutkimuksessa, jossa kaikilta parantumatonta alaraajahaavaa sairastavilta potilailta otettiin biopsia, oli prevalenssi jopa 10.4%.<sup>178</sup> Moni kroonisen alaraajahaavana näyttäytyvä syöpä voi jäädä tunnistamatta. Malignin haavan tunnistaminen on tärkeätä, sillä ne eivät yleensä parane konservatiivisesti ja hoito eroaa suoniperäisten haavojen hoidosta.

## Etiologia ja patogeneesi

Malignit haavat voidaan jakaa primaarisiin haavauttaviin iholla esiintyviin kasvaimiin ja sekundaarisiin haavauttaviin kasvaimiin jotka ilmenevät kroonisessa haavassa, palovamman arvessa tai osteomyeliittiin liittyvissä vuotavissa käytävissä. Primaariset malignit haavat ovat huomattavasti sekundaarisia yleisempiä. Alaraajan primaariset malignit haavat ovat peräisin pääasiassa ihon basaliomista ja okasolusyövistä. Harvinaisia kroonisen haavan syitä ovat muut kasvaimet kuten melanooma, malignit suonien tai ihon apuelinten kasvaimet, iholymfoomat, Merkelinsolusyöpä (primaarinen ihon neuroendokriininen karsinooma), sarkoomat, sekä ihon metastaasit (Taulukko 9).

Basaliomia ja okasolusyöpiä kutsutaan yhteisesti termillä non-melanoma skin cancer (NMSC). NMSC:t ovat kaikkein yleisimmin

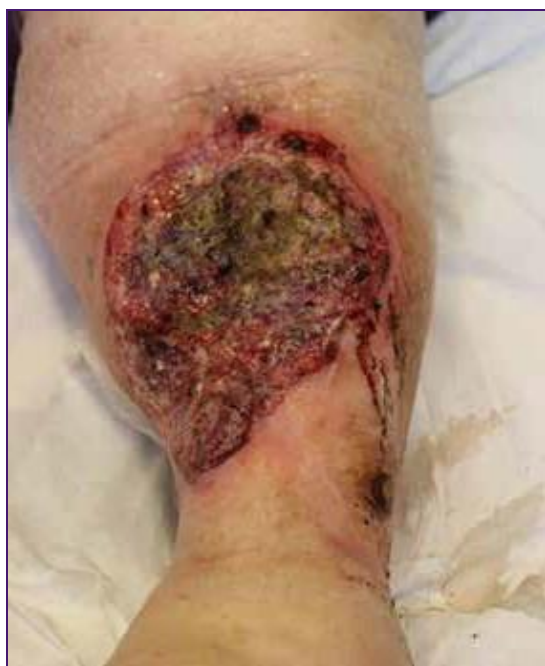diagnoisoituja syöpätyyppejä vaaleaihoisilla<sup>179–181</sup> ja niitä ilmenee maailmanlaajuisesti kaikissa roduissa. Hyvin vaaleaihoisilla ja punahiuksisilla (Fitzpatrick I ihotyyppi) ne ovat kaikkein yleisimpiä. Geneettisen alttiuden ja iän lisäksi kumulatiivinen elinikäinen UV-altistus ja pitkäaikainen immunosuppressio ovat tärkeitä riskitekijöitä.<sup>182–185</sup> NMSC-tapauksista 60–80% ilmenee pään ja kaulan alueella, alaraajoissa niitä on harvakseltaan.<sup>186,187</sup> Kroonisen laskimovajaatoiminnan on pitkään epäilty olevan NMSC:n, erityisesti basalioman riskitekijä, mutta on epäselvää onko kyse oikeasta assosiaatiosta vai sattumasta.<sup>177,188–190</sup> Tutkimustulokset ovat ristiriitaisia alaraajahaavoista löytyvän syöpätyypin suhteen. Basaliomat tai okasolusyövät olivat yleisimpiä, riippuen julkaistuista tapausarjoista.<sup>175,177,178</sup>

## Taulukko 9. Malignien haavojen etiologia

Malignien haavojen aiheuttajia	
Yleiset aiheuttajat	Basaliomat (BCC) Okasolusyövät (SCC)
Harvinaiset aiheuttajat	Melanooma Suonimalignit. (esim. Kaposin sarkooma, angiosarkooma) Iholymfoomat Merkelinsolusyöpä Malignit apuelinkasvaimet Sarkoomat Ihon metastaasit Sekundaariset haavautuvat kasvaimet (Marjolinin haavat)

Sekundaariset haavauttavat tuumorit ovat erityisesti alaraajahaavoissa harvinaisia. Laajassa ruotsalaisessa 10,913 potilasta joilla oli krooninen alaraajahaava käsittävissä retrospektiivisessä analyysissä vain 17:lla potilaalla (0.15%) havaittiin muuntuminen sekundaarisesti maligniksi haavaksi.<sup>191</sup> Maligneja haavoja löytyy useammin palovamma-arvista ja osteomyeliittiin liittyvistä vuotavista käytävistä.<sup>192</sup> Kaikkia sekundaarisia maligneja haavoja kutsutaan Marjolinin haavoiksi, pitkäaikaisten haavojen ja arpien malignisoitumisen 1800-luvulla kuvanneen ranskalaisen kirurgi Jean Nicolas Marjolinin mukaan (Kuva 24).<sup>193</sup>

Haavojen ja arpien latenssiaika ennen malignisoitumista on yleensä yli 10 vuotta.<sup>191,194</sup> Tapaussarjoissa on kuvattu 25–27 vuoden latenssiaikoja.<sup>191,195,196</sup> Sekundaariset tuumorit ovat yleisimmin okasolusyöpiä, mutta muitakin



Kuva 24. Laskimoperäisestä alaraajahaavasta kärsineellä 74-vuotiaalla naisella todettiin okasolusyöpä vasemmassa sääressä. Lähde: Kirsi Isoherranen

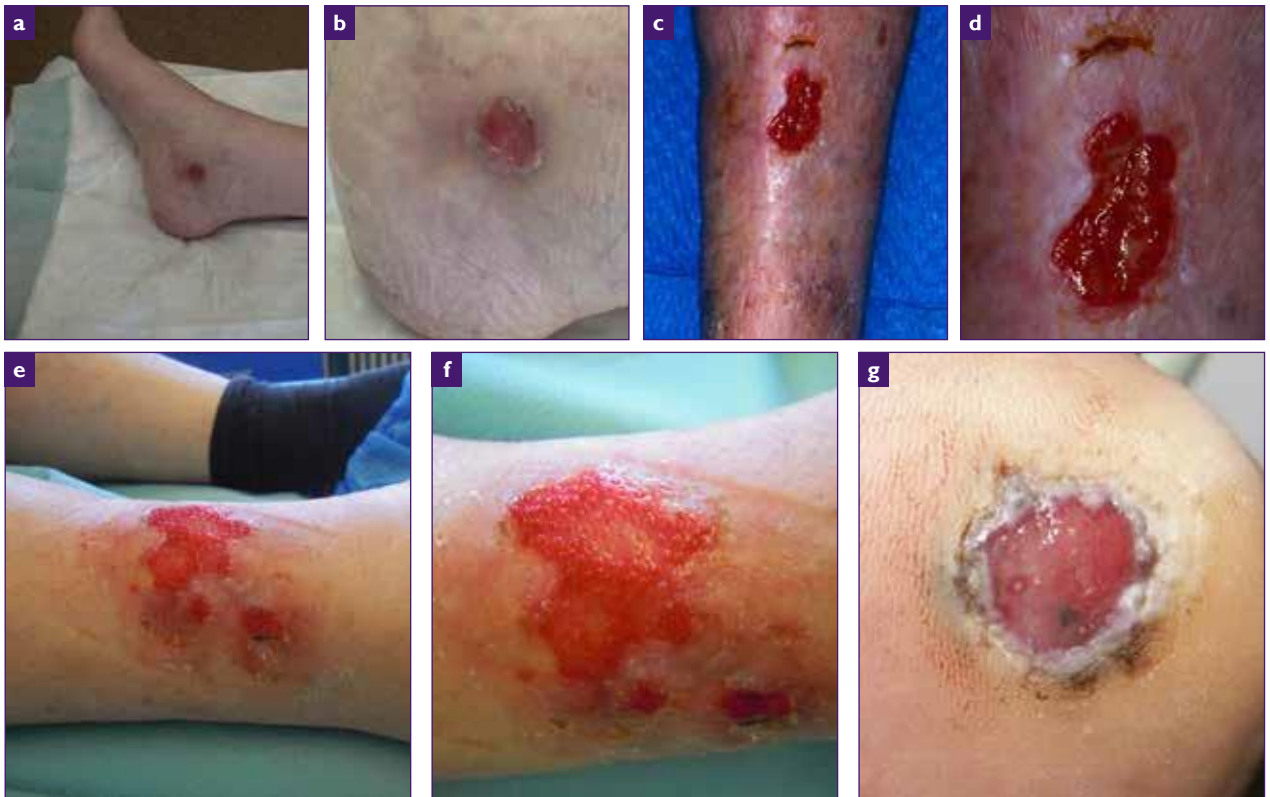kasvaimia kuten basaliomia on kuvattu ilmaantuvan krooniseen alaraajahaavaan.<sup>188,190,194,196,197</sup> Kroonisiin haavoihin ilmaantuvien NMSC:n patogeneesistä on useita hypoteeseja, esimerkiksi krooniseen laskimovajaatoimintaan liittyvän pitkäaikaisen tulehduksen aiheuttamat muutokset. Selkeä primaarisen ja sekundaarisen haavan erottelu on vaikeaa, eikä sitä aina saavuteta ilman haavan kehittymisen tarkkaa dokumentointia ja toistuvia biopsioita joista käy ilmi haavan muuntuminen benignistä maligniksi.<sup>189</sup>

## Kliininen kuva

Malignien haavojen kliiniset kuvat vaihtelevat laajalti (Kuva 25). Itse asiassa maligni haava voi näyttää miltä vain muulta krooniselta alaraajahaavalta, joten tarkkaa kliinistä diagnoosia on vaikea tehdä. Seuraavien merkkien ja tekijöiden tulisi herättää epäily malignista haavasta: Haavan sijainti epätyypillisessä paikassa joka ei sovi verisuoniperäiseen haavaan. Epätyypillinen haavan ulkonäkö – haavapohjan ja erityisesti haavareunojen ylenmääräinen granulaatiokudos<sup>178</sup>. Vähemmän spesifisiä merkkejä ovat epäsäännölliset haavareunat, haju, lisääntynyt kipu, verenvuoto haavasta. Lisäksi malignia, erityisesti sekundaarista, haavaa tulisi epäillä, jos pitkäaikaisen haavan ulkonäkö on muuttunut (Taulukko 10).<sup>196</sup>

## Taulukko 10. Kliinisen epäilyn malignista haavasta herättävät vihjeet

Kliinisesti malignin haavan epäilyn herättää	
Yleiset	Haavapohjan ja reunojen ylenmääräinen granulaatiokudos Epätyypillinen haavan sijainti Pitkäaikaisen haavan ulkonäön muutos (laajentuminen, hypertrofiset reunat)
Vähemmän spesifit	Epäsäännölliset reunat Haavan haju Lisääntyvä haavan kipu Herkkä, vuotava kudος



Kuva 25. Haavautuva basalioma 92-vuotiaan naisen nilkan mediaalipuolella (a), lähikuva (b). Haavautuva okasolusyöpä 91-vuotiaan miehen säären alaosassa (c), lähikuva (d). Haavautuva amelanoottinen maligni melanoma distalisensäären anterolateraalipuolella 81-vuotiaalla naisella (e), lähikuva (f). Haavautuva melanooma 83-vuotiaan miespotilaan kantapäässä (g). Lähde: Stephan Nobbe

Joissakin maligneissa haavoissa ei ole lainkaan näitä tekijöitä. Maligneilla haavoilla on yleisesti yksi yhteinen piirre: Ne eivät parane laskimoperäisiin haavoihin käytetyillä kompressiohoidoilla ja haavasidoksilla tai neuropaattisten haavojen kevennyshoidoilla. Kliinikon tulee aina epäillä maligniteetin mahdollisuutta, jos asianmukaisesti toteutetusta hoidosta huolimatta haava ei parane. Jos paraneminen ei etene tai mikäli yksi tai useampi edellä mainittu merkki ilmenee, tulee potilas lähettää erikoislääkärin arvioon lisädiagnostiikkaa varten.

## Diagnostiikka ja levinneisyysarvio

Tärkein asia malignin haavan diagnostiikassa on biopsia histopatologista tutkimusta varten.

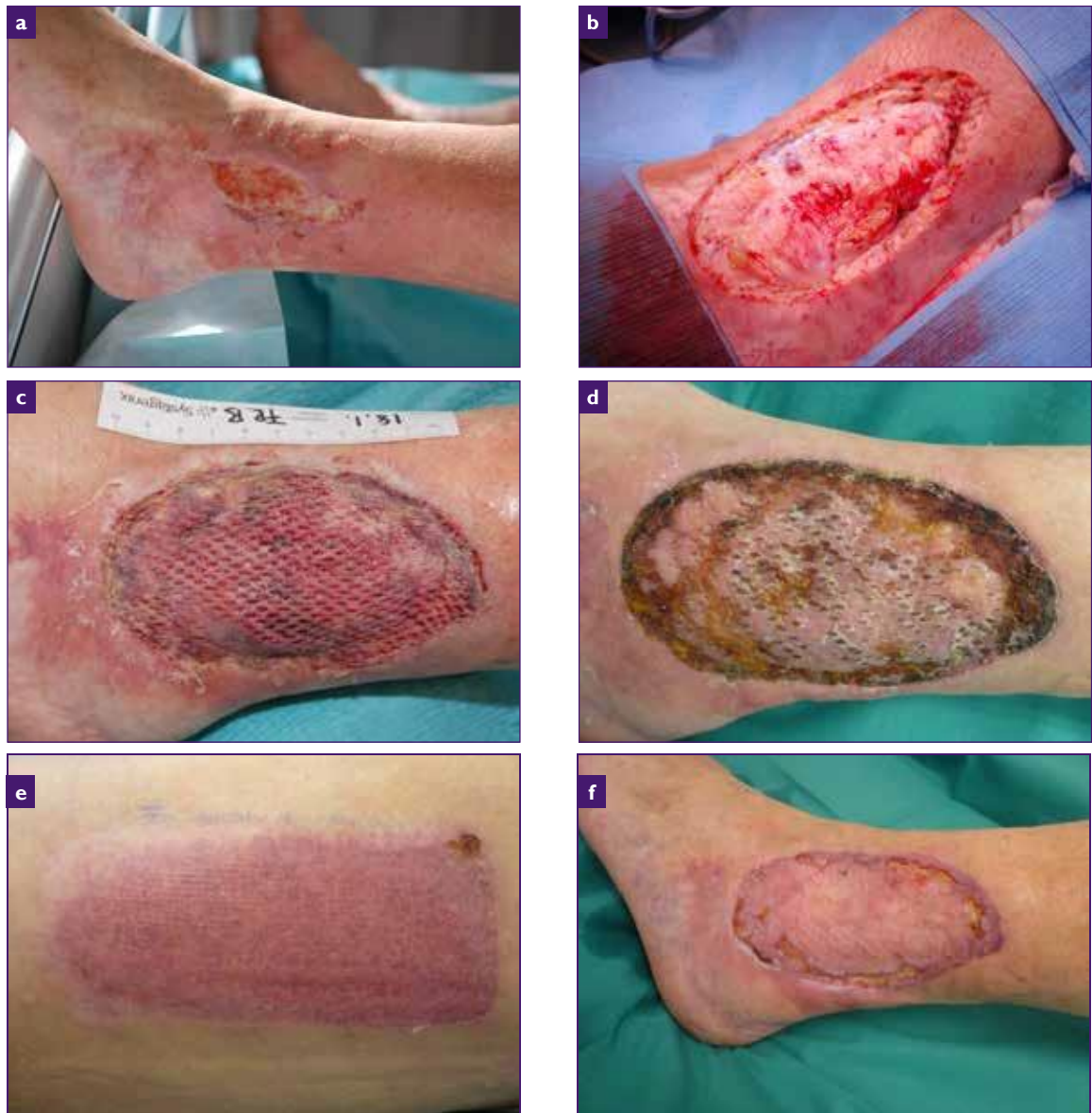Haavabiopsia voidaan ottaa veneviillolla tai 5-6mm stanssilla paikallispuudutuksessa. Biopsia on varsin turvallinen toimenpide ja biopsiahaava paranee yleensä muutamassa viikossa vaikuttamatta kroonisen haavan paranemiseen.<sup>198</sup>

Väärän negatiivisen tuloksen välttämiseksi suositellaan vahvasti vähintään kahta, haavan eri osista (haavapohja ja -reuna) otettua



biopsiaa.<sup>177,178</sup> Erityisesti haavareunan ihon epiteeleineen tulee olla mukana biopsiassa, sillä joskus histologisesti maligneja muutoksia löytyy vain haavareunoista.<sup>199</sup>

Toistuvia biopsioita tulee harkita jos aiemmat biopsiat ovat olleet negatiiviset mutta haava on edelleen kliinisesti epäilyttävä. Tämä on erityisen tärkeää kun sekundaarisen malignin haavan



Kuva 26. Krooniseen vaskulaariseen alaraajahaavaan syntynyt sekundaarinen okasolusyöpä 59-vuotiaan naisen nilkassa lateraalisesti. (a). Kasvaimen poisto 1,5cm turvamarginaalilla (b). Seuranta, viikko reidestä otetun verkotetun osaihonsiirteen jälkeen (c). Seuranta kolme viikkoa siirteestä. (d) Siirteen ottokohta reiden lateraaliosassa, 3 viikon kohdalla (e). Seuranta kaksi kuukautta siirteestä (f). Kuvat Jürg Hafner.

kehittymistä ei voida muutoin poissulkea.

Kun maligni haava on diagnosoitu, tulee harkita levinneisyystutkimuksia mahdollisen imusolmukkeiden tai muiden elinten taudin toteamiseksi. Tutkimusten laajuus riippuu kasvaintyyppistä, sen koosta ja sijainnista, histologisista piirteistä ja potilaan terveydentilasta (esim. immunosuppressiiviset lääkkeet). Ihon basaliomissa kliininen tutkimus on tärkeintä eikä kuvantamisia yleensä tarvita. Kuvantaminen voi olla hyödyllistä kudosisinvaasion laajuuden määrittämiseksi (tietokonetomografia luiden, magneettikuvaus pehmytkudosten ja hermojen tutkimiseksi) ja imusolmukemetastaasien havaitsemiseksi (ultraääni tai tietokonetomografia). Korkean riskin okasolusyövissä (läpimitta >2cm, paksuus >4mm, huono erilaistuminen, perineuraalinen kasvu, Marjolinin haava), suositellaan imusolmukealueiden ultraääni- tai tietokonetomografiatutkimusta.<sup>184,200,201</sup>

## Hoito ja seuranta

Paikallisten malignien haavojen hoito on pääasiassa kirurginen. Mikrografinen kirurgia vähentää uusiutumiskäyttöä. Se voidaan tehdä klassisesti Mohs:n tekniikalla jolla jääleikkeissä voidaan kontrolloida koko leikkausmarginaali. Näyte käsitellään erityistekniikalla koko resektiomarginaalin visualisoimiseksi ja dermatokirurgi katsoo lasit yhdessä dermatopatologin kanssa. Laajemmissa kasvaimissa ja jos Mohs:n tekniikka ei ole käytössä, voidaan histologisen marginaalin tarkistus tehdä parafiinileikkeistä ja sulkea leikkausdefekti vasta muutaman päivän viiveellä. Aggressiiviset kasvaimet (sekundaariset malignit, histologisesti erilaistumattomat) tulisi poistaa usean senttimetrin turvamarginaalilla. Jos nämä tuumorit ovat invasoineet luuhun, voidaan tarvita jopa amputaatiota.<sup>202</sup>

Säären alaosan defektin sulkuun käytetään usein osaihonsiirrettä reiden lateraaliosasta, sillä nilkkaseudun iho on kireä ja vaikeasti mobilisoitavissa. (Kuva 26).

Tämä verrattain turvallinen ja helppo tekniikka soveltuu suurienkin defektien korjaukseen. Tärkeänä lisähyötynä on se, että kasvaimen uusiutuminen osaihonsiirteellä korjatuissa defekteissä huomataan yleensä seurannassa aiemmin kuin kielekkeellä korjatuissa. Toisaalta säären alaosan siirteet tapaavat parantua hitaasti etenkin, jos potilaalla on raajan valtimo- tai laskimoverenkierron ongelmaa, ja niistä jää tyypillisesti painuneet atrofiset tai hypopigmentoituneet arvet. Vaihtoehtoisia haavan sulkutekniikoita ovat paikalliset ihokielekkeet <4cm defekteille<sup>203-206</sup> ja lihaskalvohokielekkeet<sup>207,208</sup> tai varrelliset kielekkeet<sup>208,209</sup> laajemmille defekteille.

Joidenkin kasvaintyyppien kohdalla sädehoito voi olla vaihtoehto, etenkin palliatiiviseksi hoidoksi. On mainittava, että yhdessä tapausarjassa malignien alaraajojen muutosten sädehoidon jälkeen haavat parantuivat kolmanneksella potilaista huonosti, riippuen potilaan iästä, sädehoidetun alueen laajuudesta, sekä sädeannoksesta.<sup>210</sup> Muita vaihtoehtoisia säärtien kasvainten hoitoja ovat, tapauskohtaisesti valiten ja kasvaintyyppistä riippuen, elektrokemoterapia, kryohoito, muutoksensisäinen interferonihoito, fotodynaaminen terapia sekä paikallinen kemoterapia.

Paikallisesti edenneiden ja kirurgisesti inoperaabeleiden basaliomien hoidossa sädehoito tai systeeminen hedgehog-inhibiittorihoito (vismodegibi) voivat olla hoitovaihtoehtoja.

Edenneiden ja metastasoineiden okasolusyöpien hoidossa voidaan käyttää sädehoitoa ja systeemisiä lääkkeitä (kemoterapia, täsmähoidot, immunoterapia).

Kaikkia ihosyöpäpotilaita tulisi seurata uusien eri ihoalueiden kasvainten havaitsemiseksi. Jos okasolusyöpä uusiutuu, tapahtuu uusiutumisen >75%:ssa tapauksista kahden vuoden sisällä alkuperäisestä diagnoosista.<sup>211,212</sup>

Matalan riskin okasolusyövän sairastaneiden potilaiden iho ja imusolmukealueet tulisi tutkia kliinisesti kuuden kuukauden välein ensimmäisten kahden vuoden ajan, sitten vuosittain.

Korkean riskin okasolusyövän tapauksessa seurantakäyntejä voidaan harkita tehtäväksi kolmen kuukauden välein ja kuvantamistutkimuksia (imusolmukkeiden ultraääni tai tietokonetomografia, magneettikuvaus jos hermo-invaasiota) kuuden kuukauden välein, kahden vuoden ajan.<sup>184</sup>

## Ennuste

Malignien haavojen ennuste riippuu sekä kasvaintyyppistä että siitä oliko haavakasvain primaari vai sekundaarinen. Primaariset basaliomat ja okasolusyövät paranevat yleensä leikkauksella,<sup>177</sup> jos ne tunnistetaan kasvaimiksi ja hoidetaan varhaisessa vaiheessa. Haavautuvat melanoomat ja korkean riskin okasolusyövät, kuten sekundaariset malignit haavat (Marjolinin haavat) ovat huonomman ennusteen tauteja.

Niillä on taipumus olla aggressiivisempia ja niihin liittyy merkittävä metastasointiriski. Marjolinin haavasta kärsivien potilaiden kuolleisuus oli yhden tutkimuksen mukaan (keskimäärin 2,33v seuranta-aikana) jopa 37%.<sup>196</sup>

## Yhteenveto

Valitettavasti malignit haavat eivät ole harvinaisia, joten suurin osa haavoja hoitavista terveydenhuollon ammattilaisista tulee tapaamaan potilaita joilla on maligni haava. Useimmissa tapauksissa säärtien malignin haavan aiheuttaa haavauttava, alun perin haavautumattomalle iholle ilmaantunut ihosyöpä, tyyppillisimmin basaliooma tai okasolusyöpä. Oikea diagnoosi saadaan ottamalla yksi tai useampia biopsioita histopatologista tutkimusta varten. Malignien haavojen hoitona on yleensä koko muutoksen kirurginen poisto, mikä yleensä johtaa pysyvään paranemiseen.

## Suosituksia

Haavanhoidon ammattilaisten tulisi epäillä malignia haavaa jos haavan kliininen vaikutelma tai sijainti on epätyypillinen, tai jos oletetusta asianmukaisesta hoidosta huolimatta haava ei osoita paranemistaipumusta. Jos epäily herää, tulee aina ottaa haavabiopsioita (katso kappale 11. Epätyypillisten haavojen histologia) diagnoosin varmistamiseksi.

# 8. Artefaktaaliset haavat

**A**rtefaktaaliset haavat ovat haasteellisesti diagnosoitavia ja hoidettavia. Dermatitis artefactalla tarkoitetaan ihomuutosta, jonka potilas itse tietoisesti aiheuttaa tyydyttääkseen alitajuista psykologista tai.<sup>213</sup> Dermatitis artefactaa tavataan enimmäkseen naisilla joilla on jokin psykiatrinen saiarus, ja tila pahenee usein stressistä. Yleensä potilas ei myönnä aiheuttaneensa itse leesiä siksi diagnoosi.<sup>214</sup> on yleensä poissulkudiagnoosi.

## Insidenssi ja etiologia

Dermatitis artefacta voi ilmaantua missä iässä tahansa, mutta tyypillisin ilmaantumiskä on myöhäinen teini-ikä tai nuori aikuisuus ja naismiessuhde on väliltä 3:1 ja 20:1.<sup>215</sup> Artefaktaaliset haavat ilmaantuvat mystisesti ja potilas kieltää kaiken osuuden niihin. Haavat kuvastavat yleensä

syvää psykologista haavoittuvuutta.<sup>216</sup> Potilaan ensisijainen toive on tyydyttää sisäinen emotionaalinen tarve ja että joku huomioi häntä – joko perheenjäsen tai terveydenhuollon ammattilainen.<sup>217,218</sup> Usein myös läheisellä tai potilaalla on jokin terveydenhuollon koulutus<sup>215</sup>. Taustalla voi olla myös seksuaalista hyväksikäyttöä.<sup>219</sup> Monella potilaalla on persoonallisuushäiriö, ja on tärkeä huomata myös mahdollinen syömishäiriö häiriintyneen kehonkuvan johdosta.<sup>220</sup> Münchausenin syndrooma on samankaltainen, paitsi että oireiden aiheuttaja on vanhempi ja lapsi on liian peloissaan paljastaakseen sen<sup>215</sup>.

## Kliininen kuva

Kliininen kuva vaihtelee aiheuttajan mukaan, mutta yleensä haavat ovat geometrisiä tai epänormaalin muotoisia, reunat teräviä ja niitä ei esiinny alueilla mihin käsi ei ylety (Kuva 27 ja 28).

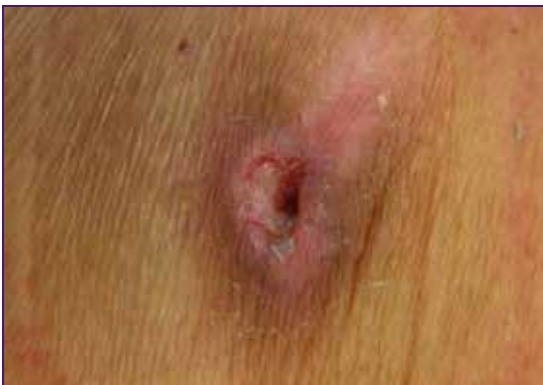

Fig 27. Artefaktaalinen haava vatsan alueella.  
Kuva Kirsi Isoherranen.

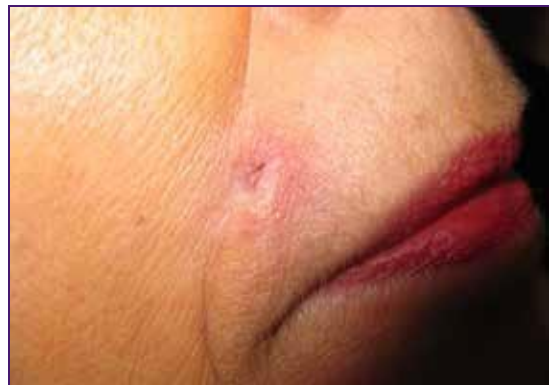

Fig 28. Artefaktaalinen haava kasvoilla.  
Kuva Kirsi Isoherranen.

---

Tyypillisiä paikkoja ovat kasvot, ylävartalo ja raajat. Leesiöt muodostuvat heti samanlaisina, ja potilaan kuvaus niistä on epäjohdonmukainen.<sup>221,222</sup>

## Diagnostiikka

Diagnoosi on yleensä poissulkudiagnoosi. On tärkeä poissulkea ensin yleisimmät etiologiat: laskimoperäinen, valtimoperäinen, sekamuotoinen, paine- tai diabeettinen haava. Myös muut epätyypilliset haavat tulee poissulkea ja yleensä tarvitaan ihon koepala. Valitettavasti mikroskooppiset löydökset artefaktaalisisissa haavoissa ovat usein epäspesifejä, mutta on raportteja joissa näiden haavojen tunnusmerkkinä olisi monitumaiset keratinosyytit (yli 5 tumaa).<sup>223–226</sup> Kliinikko voi epäillä epätyypillistä haavaa myös oudon historian ja haavan ulkonäön perusteella.

## Hoito

Tavallisella haavanhoidolla, kuten hellävaraisella mekaanisella puhdistuksella ja haavasidoksilla on paikkansa hoidossa. Joskus voidaan käyttää peittosidoksia estämään haavan manipulointia, mutta ne eivät estä aiheuttamasta haavaa tosien paikkaan.<sup>215</sup> Kaikkein tärkein hoito on psykiatrin ja psykologin terapia. Jos hoitosuhde saadaan tarpeeksi supportoivaksi ja empaattiseksi voi potilas olla myöntyväinen psykiatrin konsultaatioon. Ideaalitulanteessa dermatologilla ja psykiatrilla olisi yhteisvastaanotto, joka mahdollistaisi kevyen kaavan mukaan konsultaation.

Psykologisen hoidon tavoitteena on vahvistaa potilaan kykyä tunnistaa ja välttää stressitekijöitä jotka johtavat ihon vahingoittamiseen. Kognitiivinen psykoterapia on todennäköisesti tehokasta, mikäli potilas on valmis vastaanottamaan apua.

Jos potilas vastustaa voimakkaasti lähetettä psykiatrille/psykologille, on suositeltavaa että hoitava lääkäri määrää potilaalle mielealälääkkeen, kuten serotoniinin takaisinotonestäjän (SSRI-lääkkeen), buspironin tai antipsykootin (risperidonin tai olantsapiinin)<sup>215</sup> On myös suositeltavaa ohjelmoida potilaalle kontrolli säännöllisin väliajoin eikä lopettaa hoitosuhdetta.<sup>228</sup> Parhaimmassa tapauksessa potilas muuttuu lääkityksen myötä suostuvaiseksi psykiatrin konsultaatioon.

## Johtopäätökset ja suositukset

Potilailla joilla on artefaktaalisia haavoja voi olla myös persoonallisuushäiriö, mikä haastaa hoitosuhteen. On suositeltavaa välttää konfrontaatiota. Paras vaihtoehto on luoda luottamuksellinen hoitosuhde ja antaa potilaalle tukea niin että hän tuntee itsensä turvatuksi eikä hänen itsetuntoa uhata. Keskustelun ajoitus on tärkeää. Aiheen esilleottoa ei kannata tehdä heti, muttei keskustelun aloitusta tule toisaalta viivyttää liian pitkään. Jos potilas kieltäytyy psykiatrin konsultaatiosta, on suositeltavaa että dermatologi/hoitava lääkäri aloittaa potilaalle mielialälääkkeen.

# 9. Ektyyma ja ecthyma gangrenosum

**E**ktyyma (rupimärkimä) on ihon verinahkaan ulottuva bakteeri-infektio joka aiheuttaa haavautumista. Tästä johtuen se jättää parantuessaan arpia ja sitä pidetään syvänä märkärupityyppinä.<sup>229</sup> Termillä ecthyma gangrenosum (EG) tarkoitetaan yleisesti immuunivajauksesta kärsivien potilaiden *Pseudomonas aeruginosa*- bakteremian iho-oireita.<sup>230</sup> Saman kliinisen kuvan on havaittu liittyvän muihinkin bakteeri- ja sieniperäisiin infektioihin,<sup>231</sup> sekä terveillä että immuunivajauksesta kärsivillä. Osan tapauksista on kuvattu liittyvän bakteremiaan, osan ei.<sup>232</sup> Tämän vuoksi laajan kirjallisuushaun jälkeen on ehdotettu, että *Pseudomonas aeruginosan* ja ei-*Pseudomonas aeruginosan* aiheuttamia EG-tapauksia ei ole tarpeen erotella.<sup>137,233</sup>

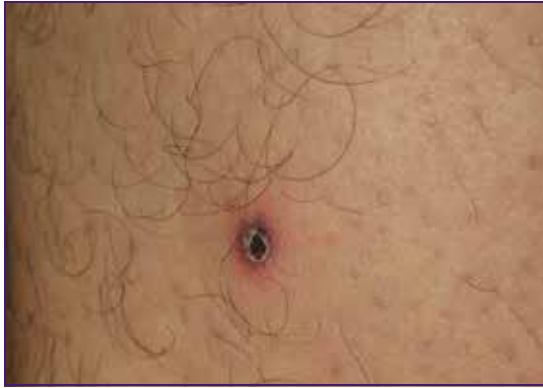Ottaen huomioon, että erilaiset sairaudet voivat matkia ektyymaa ja EG:a (niin kutsutut ecthyman kaltaiset leesiot), tehdään diagnoosi huolellisen anamneesin ja kliinisen tutkimisen, sekä histologisten ja mikrobiologisten lisätutkimusten perusteella.<sup>229,234</sup>

## Etiologia ja patofysiologia

Ektyyma on haavauttava tartuntatauti, jonka voivat aiheuttaa erilaiset bakteerit, pääasiassa beetahemolyttiset streptokokit kuten *Streptococcus pyogenes*. *Staphylococcus aureus*-bakteeria löytyy myös usein haavan märkäeritteestä, joskus ainoana patogeeninä. Koska ektyyma tulee yleensä ihorikkoalueille, riskitekijöitä ovat niveljalkaisten puremat ja pistot, huono hygienia,

vajaaravitseminen ja trooppinen ilmasto. Ektyyma ei ole harvinainen ihon ja pehmytkudoksen infektio matkailijoiden keskuudessa, ja heillä siihen liittyy usein useampi leesio ja niveljalkaisten puremat.<sup>229</sup>

EG viittaa perinteisesti *Pseudomonas aeruginosan* aiheuttaman bakteremian patognomonisiin iho-oireisiin lähinnä immuunivajauksesta kärsivillä, erityisesti neutropeenisilla, verisyöpää (leukemia, lymfooma) sairastavilla ja elinsiirtopotilailla.<sup>230</sup> Viimeisen 40 vuoden aikana kuitenkin useat kirjoittajat ovat esittäneet, että useat bakteerit kuten muut *Pseudomonaslajit*, *Aeromonas hydrophila*, *Escherichia coli*, *Klebsiella pneumonia*, *Morgagnella Morgagni*, *Stenotrophomonas Maltophilia*, epätyypilliset mykobakteerit ja eräät sienet, kuten *Candida* tai *Fusariumlajit* voisivat olla aiheuttajina.<sup>235,236</sup> Samasta leesiosta voi löytyä eri lajeja. Lisäksi koska EG voi tulla immunokompetenteille ja terveille potilaille ilman samanaikaista bakteremiaa, on ehdotettu ettei sitä tule pitää vain vaikean systeemisen tartunnan (mikrobien leviäminen verestä iholle) oireena, vaan myös primaarina oireena paikassa jossa organismi tunkeutuu ihoon.<sup>137,233,235,236</sup> Katsauksessa joka kattoi 167 EG:a sairastavaa potilasta, *Pseudomonas aeruginosa* havaittiin 73.65%:ssa tapauksista, näistä 58.5%:ssa liittynsepsikseen.<sup>233</sup> Lapsilla sen on raportoitu ilmenevän hautuneilla vaippa-alueilla antibioottihoidon jälkeen.<sup>237</sup> Vastasyntyneillä on tärkeätä sulkea pois tunnetut EG:lle altistavat tekijät.<sup>238</sup>

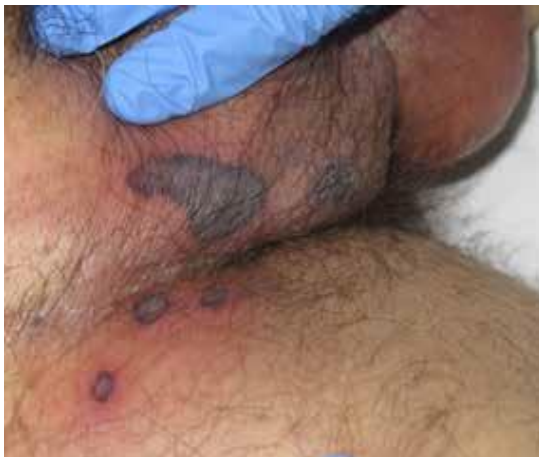

Kuva 29. Punoittavien reunojen ympäröimää nekroottista rupea. Lähde: Elena Conde Montero.

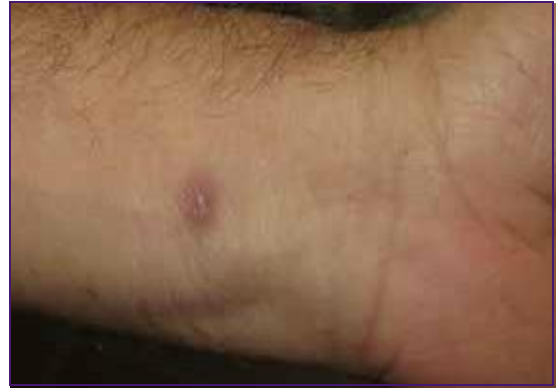Taudin patofysiologiassa mikrobien tunkeutuminen ihon verisuoniin johtaa arteriolien sekundaarisiin tukoksiin, kudosturvotukseen ja epidermisen irtoamiseen verinahasta. Tämä ilmenee tyypillisenä bulloottisena purppurana ja sitä seuraavana nekroottisena haavana.<sup>137</sup>

## Kliininen kuva

Ektyyma alkaa yleensä harmaankellertävän eritteen täyttämänä vesikkeleinä (vesirakkuloina) tai pusteleina (märkänäppylöinä) jotka muuntuvat nopeasti reikämäiseksi haavoiksi, joiden reunat ovat sinipunervat ja joiden



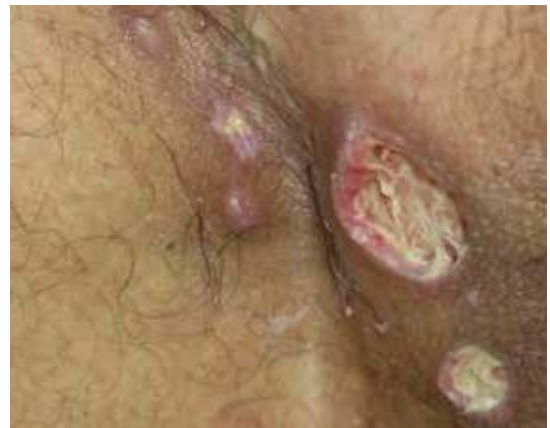Kuva 31. Palpoitua purppura immuunivajauksesta kärsivällä potilaalla. Lähde: Elena Conde Montero



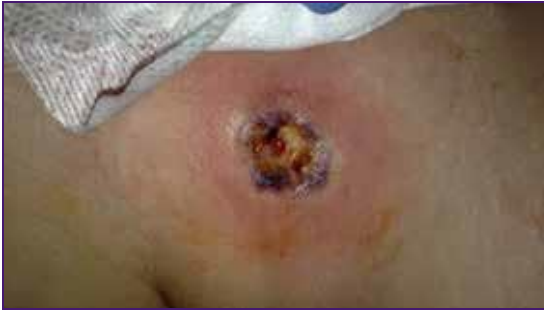Kuva 30. Ektyymanjälkeinen arpi ranteessa. Lähde: Elena Conde Montero.

päällä on nekroottista rupea. (Kuva 29). Tyypillisesti alaraajoissa sijaitsevia leesioita voi olla useita. Parantuessaan leesio jättää arven. (Kuva 30).

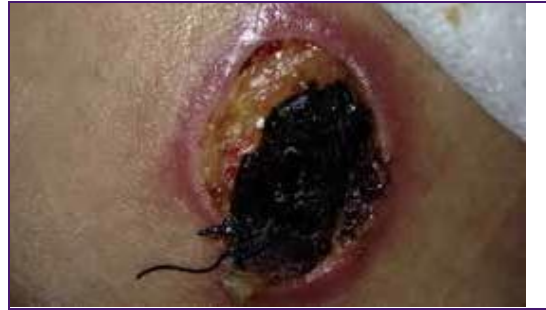EG ilmenee yleisesti punoittavina tai purppuraisina läiskinä jotka muuttuvat nopeasti vesikkeleiksi tai kyhmyiksi, sekä näistä seuraavina mustan rupisina, punoittavan reunan ympäröivinä haavoina. (Kuva 31–34). Tyypillisesti ensimmäiset vesikkelit ilmaantuvat turvotusalueelle ja liittyvät yhteen muodostaen suuria rakkuloita. Näistä rakkuloista voi jäädä haavautunut keskusta. Oireet voivat edetä näin tunneissa.



Kuva 32. Purppuraisen leesion nopea kehitys haavaksi. Mustan ruven revidoinnin jälkeen näkyy kesivää haavapohjaa. Lähde: Elena Conde Montero



Kuva 33. Nopeasti kasvava purppurainen kyhmy immunosuppressoidun naisen rintakehällä. Kuva: Elena Conde Montero



Kuva 34. Nopeasti kehittynyt mustan ruven peittävä haava. Kuva: Elena Conde Montero

Iholeesiot voivat olla yksittäisiä tai laajalle levinneitä, mihin liittyy huonompi ennuste immuunivajavuudesta kärsivillä potilailla<sup>239</sup>. Yleisimmin muutoksia tulee pakaroihin, perineumiin ja alaraajoihin, mutta niitä voi tulla mille tahansa alueelle, kuten kasvoille,<sup>240</sup> rintakehälle tai kaulalle.

## Diagnostiikka

Koska ektyyman ja EG:n kliiniset kuvat voivat olla monimuotoisia ja muiden dermatoosien kaltaisia, Esitiedot immuunistatuksen, mahdollisten riskitekijöiden, sekä ympäristö- ja eläinlääkintösuhteen voivat johtaa diagnoosin jäljille. Diagnoosin varmistamiseksi tarvitaan kuitenkin myös histologinen näyte ja mikrobiologiset näytteet. Otetaan verestä ja haavabiopsiasta bakteeri-, sieni- ja mykobakteerinäytteet joista tehdään viljely, lajintunnistus ja herkkyystutkimukset.<sup>137</sup>

Myös histologisiin tutkimuksiin lähetetään biopsianäyte. Diagnostisessa näytteessä on vaskulaarinen nekroosi, suonensisäisiä tukoksia, sekä sekamuotoista tulehdussoluinfiltraattia<sup>230</sup> (Ks. Luku. 11 Epätyypillisten haavojen histologia). Verinahassa ja suonten ympärillä voi näkyä gram-negatiivisia sauvoja jos EG on niiden (kuten *Pseudomonas aeruginosa*<sup>230</sup>) aiheuttama.

Atyyppista mykobakteeri-infektiota tulee osata epäillä. Sen diagnosoinnissa keskeisiä ovat mykobakteeriviljely ja histologiassa näkyvä granulomatoottinen dermatiitti. Woodin valo voi auttaa, sillä *Pseudomonas aeruginosa* aiheuttamat leesiot fluoresoivat vihreinä.<sup>233</sup> Seuraavat ovat erotusdiagnooseja.<sup>137,229,234</sup>

- Pilkkukuume
- *Loxosceles*-suvun hämähäkkien puremat
- Pernarutto
- Iholeishmaniaasi
- Ecthyma contagiosum (orf)
- PG
- *Mycobacterium ulcerans* (Buruli haava)
- Vaskuliittihaavat
- Antikoagulanttien aiheuttamat ihonekroosit
- Muut okklusiiviset vasculopatit, kuten kalsifylaksia, septiset emboliat, disseminoitunut intravaskulaarinen hyötymishäiriö (DIC).



---

## Hoito

Koska ektyyman ja EG:n etiologia on moninainen, käsitellään spesifiä mikrobiologista hoitoa ja yleistä haavan paikallishoitoa erikseen.

Potilaita joilla on rajoittunut ektyyma voidaan hoitaa vain paikallisantibiooteilla. Laajemmalle levinneessä taudissa suositellaan antibiootteja suun kautta.

Jos kliinisesti epäillään EG:a, lähinnä immuunivajauksesta kärsivillä potilailla, suositellaan viljelynäytteiden jälkeen aloitettavan empiirinen lääkitys pseudomonasta vastaan.<sup>137,233</sup> Aminoglykosidin ja anti-pseudomonaalisen beetalaktaamin yhdistelmää suositellaan yleensä EG:n hoitoon riippumatta siitä onko bakteremiaa.<sup>236</sup>

Lähinnä vaikean taudin ennusteeseen vaikuttavat antimikrobisen hoidon aloituksen viive ja vaste hoitoon.<sup>229,236</sup>

Mikrobiologiset tulokset osoittavat asianmukaisen hoidon (antibiootti-/antifungaalihoito). Pseudomonaksen aiheuttamassa EG:ssa tarvitaan suonensisäisiä antibiootteja. Myös muiden mikrobien aiheuttamassa EG:ssa suositellaan suonensisäistä mikrobilääkitystä jos potilaalla on immuunivajaus.

Kun EG:n aiheuttajaan kohdistettu hoito on aloitettu, täytyy nekrotisoivaa pehmytkudosleesiota hoitaa paikallisesti. Nekroottinen kudos poistetaan. Pienissä leesioissa autolyyttinen puhdistus tai bed-side revisio voivat riittää. Laajoissa nekroottisissa haavoissa voidaan tarvita aggressiivinen kirurginen revisio ja ihonsiirre. Kirurginen hoito on sama etiologiasta riippumatta.<sup>137</sup>

## Yhteenveto ja suositukset

EG ei tarkoita vain *Pseudomonas aeruginosa*-bakteremian immuunivajauksesta kärsivälle potilaalle aiheuttamia iho-oireita. EG-diagnosi tulee muistaa myös terveillä potilailla ja vaikka bakteremiaa tai pseudomonasta ei todettaisi.

Koska EG:n kliiniset oireet eivät ole spesifejä, tulee muut vastaavia leesioita aiheuttavat tilat kuten niveljalkaisten puremat, antikoagulantin aiheuttamat ihonekroosit, PG, vaskuliitti ja okklusiiviset vaskulopatit muistaa erotusdiagnooseina.

Huolellinen anamneesi ja biopsiat mikrobiologisia ja histologisia kokeita varten ovat välttämättömiä varhaisen EG-diagnoosin saamiseksi.

Huomioiden, että nopea hoito vähentää erityisesti immuunivajauksesta kärsivien potilaiden kuolleisuutta, kuuluvat keskeiseen hoitostrategiaan varhain aloitetut empiiriset pseudomonasantibiootit ja kuolleen kudoksen revidointi.

# 10. Muut epätyypilliset haavat

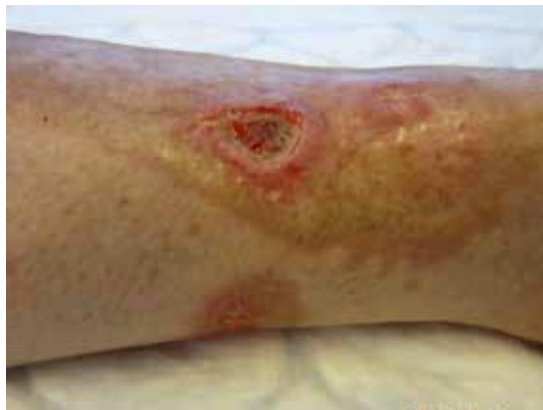**I**Edellämainittujen haavojen lisäksi on paljon muitakin epätyypillisiä haavoja, jotka haastavat kliinikon tunnistamisessa, diagnosoissa ja hoidossa.<sup>7</sup> Tässä kappaleessa käsitellään epätyypillisiä haavoja, jotka johtuvat inflammaatiosta, lääkkeitä tai infektiosta.

## Inflammatoriset haavat Ulseratiivinen punajäkälä

Lichen planus eli punajäkälä on inflammatorinen ihosairaus. Klassiset punajäkälän muodot on verraten helppoa tunnistaa mutta on myös harvinaisempia punajäkälän muotoja.<sup>7,241</sup> Näihin lukeutuu ulseratiivinen eli haavauttava punajäkälä, joka ilmenee tyypillisesti naisilla. Tyypipiirteet ovat hypertrofiset, hyperkeratoottiset, bulloottiset ja hilsehtivät leesiot jalkojen plantaaripuolella. Myös limakalvolesioita voi esiintyä.<sup>241</sup> Kynnet voivat puuttua ja haavat aiheuttaa arpeutumista.<sup>242</sup> Diagnoosi varmistetaan ihokoepalalla ja immunofluoresenssinäyte on tarpeellinen pemfigoidin poissulkemiseksi. Hepatiittiserologian tutkiminen on myös suositeltavaa, sillä C-hepatiitti voi liittyä ulseratiiviseen punajäkälään.<sup>7</sup> Hoitokeinot ovat usein varsin tehottomia. Systemihoitoihin kuuluvat retinoidit ja siklosporiini ja paikallisiin hoitomuotoihin UVA-1, kortikosteroidit ja takrolimuusi.<sup>7,241,242</sup> Vaikeissa tapauksissa voidaan harkita kirurgista ekssiisiota ja ihonsiirreleikkausta.<sup>241</sup> On tärkeää tiedostaa myös että krooninen inflammatorinen sairaus voi altistaa okasolusyövälle, ja siksi hoidolle resistenttejä haavoja tulisi biopsoida.<sup>7,243</sup>

## Ulseratiivinen necrobiosis lipoidica

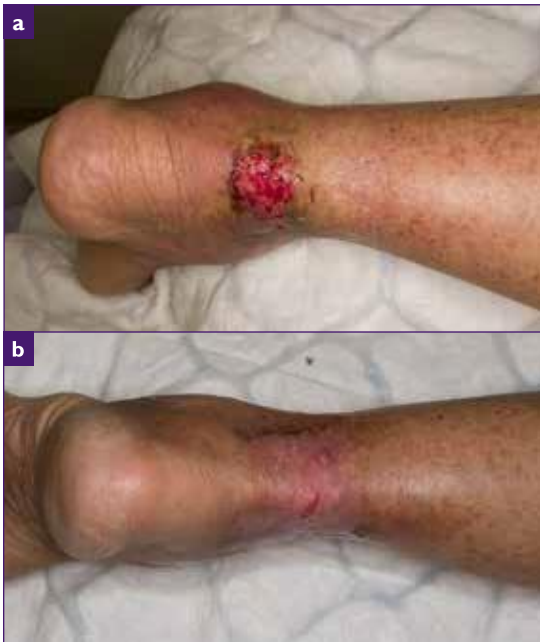Necrobiosis lipoidica on ihonalaiskudoksen inflammatorinen sairaus. 50-80 %:lla potilaista on diabetes.<sup>244</sup> Kuitenkin on tärkeää muistaa että kaikilla ei ole diabetesta tai se voi puhjeta sairauden aikana.<sup>245</sup> Necrobiosis lipoidica esiintyy tyypillisesti keltaisenruskeina, kiiltävinä soikeina läiskinä säären etupuolella nuorilla ja keski-ikäisillä naisilla. Noin 35 %:lla nämä leesiot haavautuvat (Kuva 35) ja ovat hankalia paranemaan. Hoitovaihtoehtoihin kuuluvat paikalliset, intralesionaaliset ja systeemiset kortikosteroidit; takrolimuusi, siklosporiini, hydroksiklorokiini, valohoito, pentoksifylliini ja myös biologiset lääkkeet kuten etanersepti ja infliksimabi.<sup>7,244</sup> Haasteellisissa tapauksissa ihonsiirto on vaihtoehto<sup>244</sup>. Vaikei kompressiohoidosta ole näyttöä necrobiosis lipoidicassa, kliininen käytäntö puoltaa sen käyttöä, myös ehkäisyssä. Kuten ulseratiivisessa punajäkälässä, myös necrobiosis lipoidicassa on kuvattu okasolusyövän ilmaantuminen.<sup>248</sup>



Kuva 35. Ulseratiivinen necrobiosis lipoidica. Kuva Kirsi Isoherranen.

## Ulseratiivinen pannikuliitti

Pannikuliitti on yleistermi ihonalaisen rasvakudoksen inflammatoriselle sairaudelle. Kliinisesti sille tyypillisiä ovat arat, haavautuneet ihonalaiset kyhmyt alaraajoissa. Pannikuliitin eri muotoja ovat nodulaarinen vaskuliitti (kts. kpl 3), kyhmyruusu, pankreaattinen pannikuliitti ja  $\alpha$ -antitrypsiinin puutos. Erityisesti pankreaattisessa pannikuliitissa voi olla yleisoireita kuten kuumetta, vatsakipua, nivel tulehdusta, askitesta ja pleuraeffuusiota.<sup>3</sup> Hoito riippuu pannikuliitin tyypistä.



Kuva 36. Hydroksiurean aiheuttama haava (a) Sama haava 1 kk lääkkeen lopetuksen jälkeen jolloin se oli parantunut (b)  
Kuvat Kirsi Isoherranen.

## Ulseratiivinen sarkoidoosi

Sarkoidoosi on inflammatorinen, granulomatoottinen sairaus joka affisioi keuhkoja, ihoa ja sydäntä. Ihomuutoksia on noin 25 %:lla potilaita ja noin 5 % muutoksista haavautuu.<sup>249</sup> Tyypipotilas on nuori tummaihoisen naisen ja leesiot ovat tyypillisesti sääarten etupinnoilla. Hoito voi olla haastavaa; metotreksaatti, kortikosteroidit, malarialääkkeet, mykofenolaattimofetiili ja talidomidi ovat hoitovaihtoehtoja.<sup>7,250</sup> Myös adalimumabin tehosta on raportteja.<sup>251</sup>

## Muut inflammatoriset epätyypilliset haavat

Reumaa sairastavilla potilailla on kohonnut riski saada alaraajahaava.<sup>252</sup> Tämä potilasryhmä on haastava, sillä haavat ovat tyypillisesti monietiologisia. Haavoissa saattaa olla sekä laskimo-, valtimo- ja paine-etologia ja vielä inflammatorinen etiologia.<sup>7</sup> Nivelreuma on hyvin tunnettu liitännäissairaus PG- ja vaskuliittihaavoissa. Vaskuliittihaavoja esiintyy myös Feltyn syndroomassa (nivelreuma, neutropenia ja splenomegalia).<sup>253</sup>

Kihtihaavat esiintyvät useimmiten jaloissa tai sormissa.<sup>254</sup> Autoimmuunirakkulasairaudet kuten pemfigoidi ja pemphigus aiheuttavat huonosti paranevia haavoja erityisesti alaraajoissa. Systemiskleroosiin liittyvät sormihaavat toimivat varoitusmerkkinä huonolle ennusteelle,<sup>255</sup> mutta tätä tautikirjoa ei käydä läpi yksityiskohtaisesti dokumentissamme.

## Iatrogeeniset haavat

**Hydroksiureaa** käytetään myelodysplastisten syndroomien hoitoon ja se on sytotoksinen lääke. Se aiheuttaa haavoja jopa 10 %:lle potilaista joilla se on säännöllisenä lääkkeenä.<sup>256</sup>

Haavat ilmaantuvat tyypillisesti muutaman vuoden kuluttua hoidon aloituksesta ja ovat pieniä, tarkkarajaisia ja molemminpuolisia (Kuva 36).<sup>257</sup> Lääkkeen lopetus yleensä parantaa nämä haavat, mutta edistyneempiä haavanhoitoja voidaan käyttää paranemisen nopeuttamiseksi.<sup>258</sup>

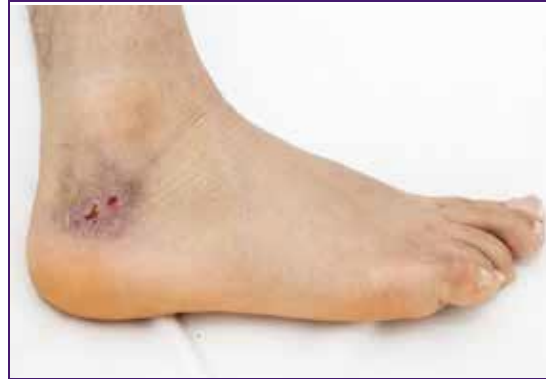**Metotreksaatti** aiheuttaa erilaisia ihohaittoja. Haavat ja vakava epidermaalinen nekroosi ovat harvinaisia.<sup>259,260</sup> Haavat ovat tyypillisiä psoriaasipotilaille. Tyyppi I haavat esiintyvät psoriasiplakeissa kun taas tyyppi II haavat esiintyvät esim. laskimovajaatoiminta-alueilla. Tällöin lääkitys tulisi keskeyttää tai annosta pienentää.<sup>7</sup>

Sekä hepariini että varfariini voivat aiheuttaa nekrooseja (kts kappale 4). Nämä haittavaikutukset voivat olla fataaleja ja siksi ne pitäisi diagnosoida nopeasti.<sup>234</sup> Tyypillisesti ne ilmaantuvat muutama päivä lääkityksen aloittamisen jälkeen, mutta on raportoitu myös viivästyntä alkamista.<sup>261</sup> Diagnoosi on kliininen, mutta leesiot alkavat punaisina plakkeina ja muuttuvat nekroottisiksi ja hemorragisiksi rakkuloiksi tai haavoiksi. Diagnoosin jälkeen tulee varfariini tai hepariini nopeasti lopettaa ja mikäli kyseessä on varfariininekroosi, käyttää jääplasmaa tai vitamiini K:ta.<sup>234</sup>

Nikorandiili, jota käytetään angina pectoriksen hoitoon, aiheuttaa myös suun ja anaaliseudun haavoja ja lääkityksen lopetus parantaa nämä haavat.<sup>262,263</sup>

## Infektiohaavat

Monet mikro-organismit voivat aiheuttaa haavoja. Matkailu ja maahanmuutto lisäävät näiden haavojen esiintymistä. Näiden haavojen hoito tulisi suunnitella yhdessä infektiolääkärin kanssa.



Kuva 37. 16-vuotiaalla pakolaisella haava lateraalimalleolin päällä. PCR-tutkimuksessa löytyi *Leishmania tropica*. Kuva Kirsi Isoherranen.

**Iholeishmaniaasi** aiheuttaa haavan joka voi parantua itsestään 3-18 kuukauden kuluessa, mutta voi myös aiheuttaa haittaavan arven ja 10 % tapauksista voi aiheuttaa vaarallisempia tautimuotoja (Kuva 37).<sup>264</sup>

**Acanthamoeba** voi aiheuttaa haavautuneita kyhmyjä immunokomprimoiduilla potilailla.<sup>7,265</sup>

**Amebiaasi** on alkueläininfektio joka voi aiheuttaa haavan, tyypillisesti perianaalisesti kuukausien tai vuosien kuluttua infektiosta.<sup>7,266</sup> **Mykobakteerit** aiheuttavat myös haavoja, ja **Burulin haavan** aiheuttavat **Mycobacterium ulcerans** ja muut hitaasti kasvavat mykobakteerit. Burulin haava esiintyy useimmiten alaraajoissa ja esiintyy kivuttomana kyhmyä tai laajana induroituneena plakkina joka haavautuu.<sup>267</sup>

## Muita haavoja

Ikääntymiseen liittyvä ihon hauraus (**dermatoporoosi**) liittyy **syviin pienen trauman aiheuttamiin hematoomiin**. Hoitona on hematooman kirurginen evakuaatio jotta vältetään syvempien kudosten nekroosilta.<sup>7</sup>

---

### **Trigeminal trophic**

**syndrooma** aiheutuu trigeminaalihermon vauriosta ja aiheuttaa dysestesiaa ja itse aiheutettuja haavoja kasvojen alueella.<sup>268</sup> Alaraajahaavat ovat myös **sirppisoluanemian** pitkäkestoinen ja vakava komplikaatio. Prospektiivisessä kohorttitutkimuksessa osoitettiin että sirppisoluanemian aiheuttamien haavojen paranemisennuste riippui haavan koosta ja kestosta, ei niinkään sirppisoluanemian tyypistä.<sup>269</sup>

# II. Histologia

**T**oimivan hoidon edellytyksenä on oikea diagnoosi. Histologinen diagnoosi on tärkeä epätyypillisen haavan diagnoosissa. Vaikkei jokaista kroonista haavaa tarvitsekaan biopsoida, on tärkeää ottaa koepala aina kun haava on epätyypillisen näköinen tai sen paraneminen ei edisty hyvällä hoidolla 12 viikon kuluessa.<sup>270</sup>

## Biopsian tekniikka

**‘Biopsiaa tulisi harkita aina kun haavalla on epätyypillinen ulkonäkö tai paraneminen ei edisty 4-12 viikon kuluessa.’**

Koepalan ottokohdan huolellinen valinta on tärkeää. Koepala tulisi ottaa haavan reunasta, koska haavapohjasta otettuna koepalassa on vain sekundäärisiä löydöksiä jotka eivät anna riittävää tietoa haavan etiologiasta.<sup>198,271</sup>

Koepalan tulisi sisältää epidermis, dermis ja riittävästi ihonalaiskudosta (Kuva 38). Stanssilla riittävä syvyys on vaikea saavuttaa, joten veitsellä otettu koepala on paras. Tällä metodilla on myös se etu että haavan reunojen sulku on helpompaa. Veneviiltokoepalassa on riittävästi materiaalia histologiseen diagnoosiin, ja reunasta voidaan ottaa pala immunofluoresenssinäytettä varten. Usein on hyödyllistä konsultoida ihopatologia hyvästä koepalan ottokohdasta.

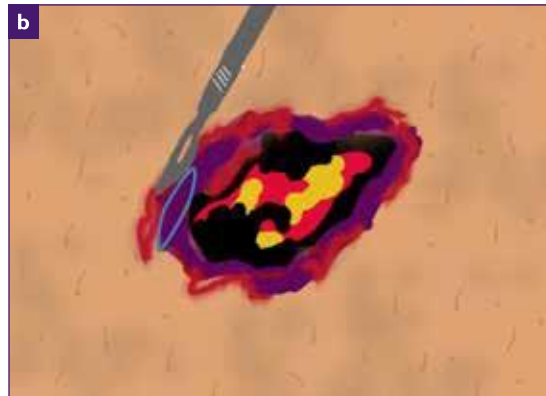
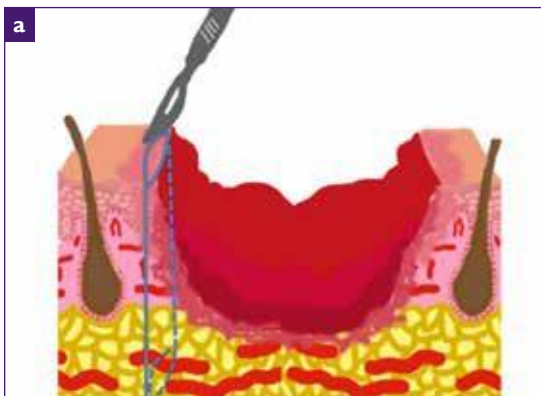


Fig 38. Biopsiatekniikka (a). Biopsiatekniikka purpuriellissa/nekroottisissa leesioissa (b) Kuvat Elena Conde Montero

Ihokoepalat rutiinihistologiaa varten tulisi laittaa 10 % formaliiniliuokseen, kun taas immunofluoresenssi-näyte tulisi toimittaa 24 tunnin kuluessa laboratorioon erityisessä kuljetusliuoksessa.

Erityishuomio tulisi kiinnittää potilaan nimeen, sosiaaliturvatunnukseen ja koepalanotto-kohtaan. Tutkimuspyyntöön tulisi kirjoittaa lyhyt ja keskeinen kliininen historia sekä kuvaus haavan ulkonäöstä. Useimmat näytteet prosessoidaan hematoksyliini-eosiinivärjäyksellä. Joskus patologi teettää erikoisvärjäyksiä. Seuraavissa kappaleissa käsitellään erityyppisten epätypillisten haavojen histologisia löydöksiä.<sup>272,273</sup>

## Vaskuliitti

Vaskuliitti on verisuonten inflammaatio, mikä johtaa verisuonten hemorragisiin/iskeemisiin tapahtumiin.<sup>43</sup> Ihokoepala on kultainen standardi diagnoosiin. Paras tulos saavutetaan jos leesio on alle 72 tuntia vanha ja IF-näytteissä <24 tuntia vanha.<sup>274</sup>

Sidekudostauteihin (CTD) liittyvä sekundaarinen vaskuliitti esiintyy usein systeemisen punahukan (SLE), nivelreuman (RA) ja Sjögrenin syndrooman yhteydessä, harvemmin dermatomyosiitin, skleroderman ja polykondriitin yhteydessä. Yleisesti ottaen CTD-vaskuliiteissa on myös enemmän systeemilöydöksiä. Ihobiopsiassa on pieniin suoniin painottuva neutrofiilinen vaskuliitti ja leesioita jotka muistuttavat joko tyypillistä leukosytoklastista vaskuliittia tai polyarteritis nodosaa: pienten suonten ja lihaseinäisten verisuonten vaskuliitti samassa koepalassa on tyypillinen sidekudovaskuliiteille.

Suonimuutosten lisäksi koepalan interface dermatiitti ja dermaalinen tai subkutaaninen skleroosi ovat viitteellisiä sidekudovaskuliitille.<sup>275</sup>

## Livedoidi vaskulopatia

Livedoidi vaskulopatia esiintyy tyypillisesti bilateraalisesti malleolien seudussa ja on hyvin kivulias tauti. Varhaisissa haavautuneissa leesioissa nähdään verinahan suonissa fibriiniplakkia ja nekroosia (Kuva 39). Yleensä on myös lievää inflammatorinen infiltraatti mutta ei verisuonivauriota, joten tilasta voidaan käyttää nimitystä pseudovaskuliitti tai vaskulopatia. Tyypillinen merkki on myös posliininvalkoinen arpimainen "atrofie blanche", mikä tarkoittaa sitä että epidermis on atrofinen ja dermiksessä on skleroderman kaltaista hyalinisaatiota.<sup>276</sup>

## Kutaaninen polyarteritis nodosa (KPAN)

KPAN:ia tulisi epäillä mikäli potilaalla on kipeitä kyhmyjä, livedo racemosa, haavoja, akraalinen gangreena ja/tai neuropatia. Syvä faskiaan ulottuva veneviiltokoepala näyttää neutrofiilisen vaskuliitin valtimoiden risteyskohdissa dermiksen ja subkutaanikudoksen rajalla tai subkutiksessa. Hiljattain on kuvattu kaksi samankaltaista tilaa : makulaarinen arteriitti ja lymfosyyttinen trombofiilinen arteriitti. Nämä variantit voivat myös olla KPAN:in myöhäisempiä muotoja.<sup>275</sup>

## Pyoderma gangrenosum

PG haavat ovat hyvin monenmuotoisia, mutta tyypillisesti ovat hyvin kivuliaita.

Histologinen löydös on epäspesifi mutta koepalaa tarvitaan muiden syiden, kuten infektioiden aja maligniteetin poissulkemiseksi. Mikroskooppisesti nähdään massiivinen neutrofiilinen infiltraatti, hemorragiaa ja nekroosia epidermiksessä. Histologisesti se voi muistuttaa abskessia tai selluliittia. Neutrofiilit ovat yleensä verisuonten ympärillä ja niiden sisällä, mutta vaskuliitin kokonaiskuva puuttuu.

Neutrofiilinen nekroosi dermiksessä on laajempi kuin epidermiksessä (Kuva 40). Myöhäisemmässä vaiheessa reparatiiviset muutokset kuten fibroosi voi peittää histologisen kuvan joten negatiivinen histologia ei poissulje PG:ta.<sup>23</sup>

## Leukosytoklastinen vaskuliitti (LSV)

Vaikka palpoitua purpura on tyyppilöydös LSV:ssa, voivat leesiot olla myös bulloottisia, urtikariaalasia, nodulaarisia ja pustulaarisia. Eniten löydöksiä on postkapillaarisissa venuleissa ja kapillaareissa, ja vaikeammissa tapauksissa myös syvemmissä verisuonissa. LSV:n diagnoosi perustuu fibrinoidiin nekroosiin affektoituneissa verisuonissa ja endoteelisten solujen turpoamiseen. Lisäksi verisuonten seinämiin kertyy neutofiilejä ja tumapölyä ja tapahtuu erytrosyyttien ekstravasaatiota. Haavautumiseen liittyy myös intravaskulaarinen trombi ja epidermiksen ja dermiksen nekroosi. Infiltraatissa on myös eosinofiilejä ja mononukleaarisia soluja. Mikäli eosinofiilejä on paljon, se voi viitata lääkkeen aiheuttamaan vaskuliittiin.

Myöhemmissä vaiheissa kuvaa hallitsee interstitiaalinen solukasaua ("täyteläinen dermis") ja histiosyytit. On tärkeää ottaa koepala varhaisista leesioista (alle 48 tuntia) jotta nähdään diagnostiset muutokset.<sup>275</sup>

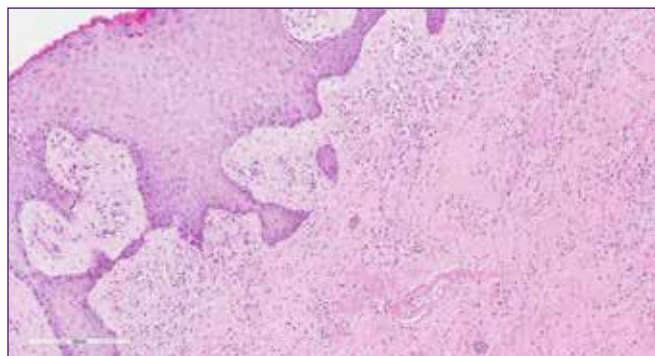


Fig 39. Livedoidi vaskulopatia, HE-värjäys. Vasculopathy, HE. Dermaalissa suonissa on intraluminaalinen fibriniiplakki ja lisäksi on fibrinoidia verisuonten nekroosia. Lisäksi on lievä inflammatorinen infiltraatti mutta ei verisuonen seinämän inflammatorista destruktiota. Kuva Jivko Kamarachev.

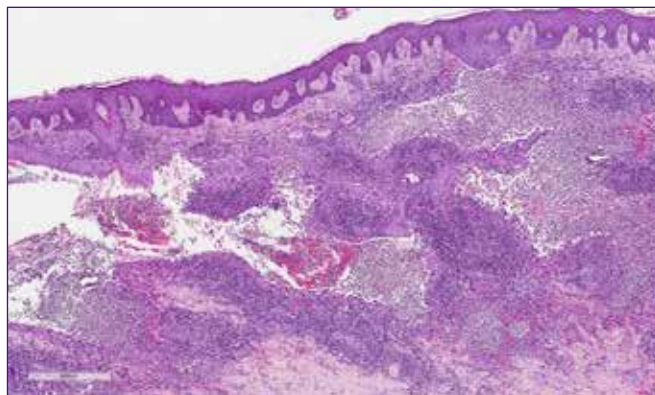


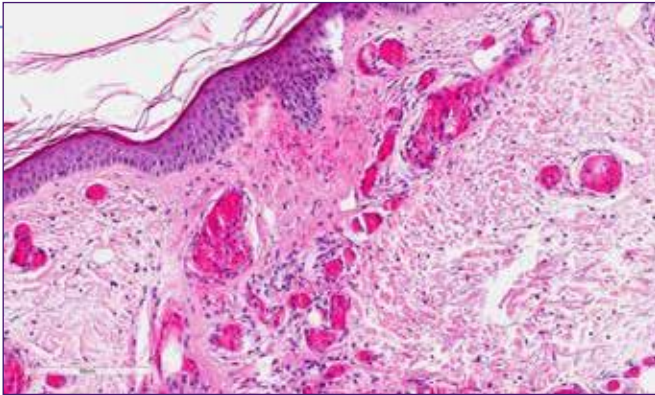
Fig 40. Pyoderma gangrenosum, HE. Neutrofiilinen nekroosi dermiksessä on laajempaa kuin epidermiksessä. Kuva Jivko Kamarachev.

## Kryoglobulinemia

Kryoglobuliinit ovat kylmässä saostuvia seerumin immunoglobuliineja. Kryoglobulinemia on yleensä oireeton mutta voi johtaa verisuonten tukkeutumiseen ja kryoglobulineemiseen vaskuliittiin.

Monoklonaalinen kryoglobulinemia (Tyyppi I) käsittää noin 25 % tapauksista ja liittyy multippeliin myeloomaan, Waldenströmin makroglobulinemiaan ja krooniseen lymfaattiseen leukemiaan. Tyypilliset kliiniset löydökset ovat alaraajahaavat, akrosyanoosi ja yleistynyt livedo reticularis. Histologisesti





Kuva 41. Kryoglobulinemia, HE: Ylädermisen pienissä suonissa on homogeenista ja eosinofiilista materiaalia. Kuva Jivko Kamarachev

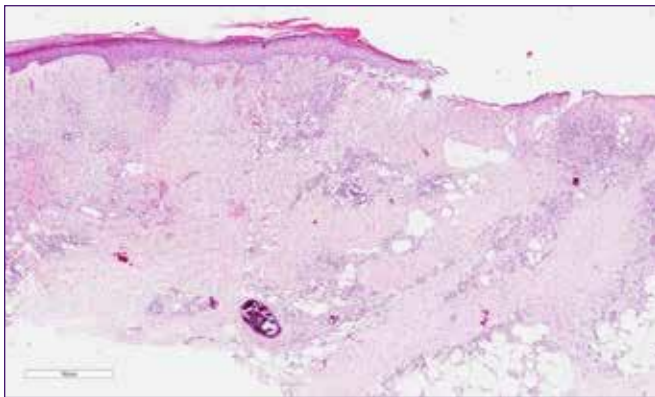


Fig 42. Martorellin haava, HYTILU, HE. Fokaalinen tukkeuttava subkutaaninen arteriioskleroosi ja mediaalinen hypertrofia ja kalsinoosi. Kuva Jivko Kamarachev

pienissä verisuonissa on homogeenista, eosinofiilista, PAS-positiivista materiaalia haavojen alla ja vaskuliittia ei ole (Kuva 41).

Polyklonaalisessa ja sekamuotoisessa kryoglobulinemiassa (jotka assosioituvat usein C-hepatiittiin) on vastaavankaltainen kliininen ja histologinen kuva kuin leukosytoklastisessa vaskuliitissa.<sup>277</sup>

## Martorellin haava, HYTILU

Martorellin haava on tukkeuttava subkutaaninen arteriioskleroosi jossa on mediaalista hypertrofiaa ja mediaalista kalsinoosia (Kuva 42). Koska nämä löydökset muistuttavat PAN:aa, on

tärkeää ottaa riittävän iso koepala ja useita leikkeitä. Parhaat tulokset saavutetaan 5 mm leveällä mutta 3-4 cm pitkällä riittävän syvällä koepalalla, mikä tulisi käsitellä pitkittäin jotta saadaan riittävän laaja alue mikroskooppiseen tarkasteluun.<sup>278</sup>

## Kolesteroliembolia

Kolesteroliembolia syntyy ateroskleroosiplakeista ja voi lähteä liikkeelle esimerkiksi endovaskulaaristen toimenpiteiden tai antikoagulaation yhteydessä. Yleisesti ottaen alaraajat ovat affisioituneet ja iholeesioihin kuuluvat purpura, livedo reticularis, haavat ja gangreena. Mikroskooppisesti löytyy "kolesterolilauttoja" arterioleissa ja pienissä dermoksen ja subkutiksen arterioissa. Fibriinitrombit ympäröivät kolesterolikristalleja. Epidermoksen ja dermoksen ympärillä voi olla huomattavaa nekroosia. Koska emboliatapahtuma on fokaalinen, tarvitaan useita mikroskooppisia leikkeitä.<sup>73</sup>

## Kalsifylaksia

Kalsifylaksia on henkeä uhkaava sairaus jota esiintyy etupäässä dialyysivaiheen munuaispotilailla joilla on epänormaali kalsium/fosforimetabolia ja sekundäärinen tai tertiäärinen hyperparatyroidismi. Kliinisesti nähdään erytematoottiset induroituneet plakit, joita esiintyy etupäässä alaraajoissa. Nämä haavat paranevat hitaasti ja ovat hyvin kivuliaita. Histologinen tyypilöydös on pienten ja keskisuurten valtimoiden ja arteriolioiden kalsifikaatio dermiksessä ja subkutiksessa. Laajoissa tapauksissa voidaan nähdä interstitiaalista kalkkeutumista. Hemorragiaa ja nekroosia voidaan myös nähdä.<sup>279</sup>

## Necrobiosis lipoidica

Necrobiosis lipoidica (NL) esiintyy 0.3%–1.2%:lla

diabeetikoista.<sup>280</sup> NL esiintyy tyypillisesti yksittäisinä tai multippeleina oireettomina keltaisenruskeina plakkeina jotka vähitellen laajenevat ja ovat atrofioituneita. Leesiot haavautuvat noin 15 %:ssa tapauksista, useimmiten pienen trauman seurauksena.<sup>281</sup>

NL:n histopatologinen kuva käsittää koko dermiksen. Nekrobioosialueet ovat yleensä vähemmän laajoja ja vähemmän tarkkarajaisia kuin granuloma annularessa. Nekrobioottisten alueiden välissä on granulomatoottinen infammatorinen infiltraatti joka koostuu histiosyyteista, lymfosyyteista ja Langerhansin monitumaisista soluista tai jättisoluista. Vanhoissa atrofisissa leesioissa ja plakkien keskellä on vähän nekrobioosia ja paljon dermaalista fibroosia. Musiinin puuttuminen erottaa NL:n granuloma annulaaresta. Verisuonimuutokset (endoteelin turpoamisesta ja verisuonen seinämän paksuuntuminen ja fibroosi) ovat voimakkaampia NL:ssa kuin granuloma annularessa.<sup>282</sup>

## Infektiohaavat

Useat infektiot voivat aiheuttaa haavoja: EG, trooppinen haava, atyyppiset mykobakteerit, lepra, tuberkuloosi, syvä sieni-infektio ja leishmaniaasi.

Infektiohaavaa epäiltäessä tulisi ottaa syvät bakteeri- ja sieninäytteet. Histologia osoittaa infektion merkkejä ja erityisvärjäyksissä voidaan osoittaa myös patogeeneja, kuten PAS-värjäyksessä sieniä, Gram-värjäyksessä bakteereja, Giemsa-värjäyksessä *Leishmania* ja Ziehl-Nielsen-värjäys voi auttaa mykobakteerien havaitsemisessa. Histologiset löydökset jotka viittaavat infektiohaavaan ovat: epidermiksen hyperplasia, pseudo-epiteliomatoottinen vaikutelma,

sekamuotoinen inflammatorinen infiltraatti jossa on tiiviitä neutrofiilisia granulosyytteja ja granuloomien muodostus yhdessä tai ilman kaseationekroosin kanssa ja lymfosyyttien, plasmamolujen ja joidenkin eosinofiilien kasautuma.

EG liittyy tyypillisesti *Pseudomonas aeruginosa*-septikemiaan mutta samanlaisia leesioita voi esiintyä myös bakteerin, sienien ja virusinfektioiden yhteydessä. EG-leesiot syntyvät bakteerien invaasiosta verisuonten seinämissä. Immunovajavuus on tunnettu riskitekijä EG:lle.

EG:n histopatologiaan kuuluu vaskulaarinen nekroosi ja intravaskulaarinen tromboosi sekä niukka sekamuotoinen inflammatorinen infiltraatti ja basofiiliset kertymät. Gram-värjäyksessä nähdään gramnegatiivisia sauvoja. Rakkulat, hemorragia, ödeema ja nekroosi ovat nähtävissä dermiksessä. Histologiset löydökset ovat kuitenkin vaihtelevia sen mukaan mikä on leesion ikä ja mikä hoito on aloitettu.

Histologinen löydös tuleekin suhteuttaa kliiniseen kuvaan ja bakteeri- ja veriviljelyiden tuloksiin.

## Tuumorit

Okasolusyöpä (SCC) voi ilmaantua *de novo* tai sekundaarisesti pitkäaikaiseen haavaan. Sekundaarisella okasolusyövällä on huomattavasti huonompi ennuste kuin *de novo* – okasolusyövällä. Ennuste huonontaa edelleen diagnoosiviive.<sup>283</sup> Hoidolle reagoimattomat krooniset haavat tulisikin biopsoida. Jos huonosti tai kohtalaisesti erilaistunut SCC löydetään, varhainen ja aggressiivinen kirurginen hoito on tärkeää.

Haavojen taustalla voi olla myös basaliooma. Histologia on tyypillinen ja siinä on basofiilinen epiteliaalinen tuumori jolla on yhteys epidermikseen. Basalioomalle on tyypillistä tuumorijuosteet ja palisadien muodostus sekä tarkkarajainen fibroottinen strooma ja retraktioartefakta tuumorin ja strooman välillä.

Kaposin sarkooman tyypipaikka on myös alaraaja, ja siinä nähdään retikulaarisessa dermiksessä atyyppista vaskulaarista proliferaatiota, erytrosyyttien ekstravasaatiota ja plasmasoluja tuumorin stroomassa. Mikäli immunohistokemiassa nähdään herpes virus 8 (HHV8) atyyppisessä endoteelissa on se vahva merkki Kaposin sarkoomasta.

Alaraaja on myös tyypipaikka suurisoluiselle diffuusille B-solulymfoomalle. Se on aggressiivinen tauti, jossa ilmaantuu nopealla tahdilla haavautuvia tuumoreita ja ennuste on huono. Histologiassa nähdään tiivis keräytymä CD20+, bcl2+, MUM1+ B-solublasteja dermiksessä ja subkutiksessa.<sup>284</sup> Jopa akraalinen melanoma voidaan virheellisesti tulkita diabeettiseksi haavaksi, ja vain histologia paljastaa diagnoosin.<sup>285</sup>

## Lääkkeet

Lääkkeiden aiheuttamista haavoista on anekdotaalisia raportteja mutta hydroksiurea ja varfariini ovat tunnetuimpia haavojen aiheuttajia.

Yhdessä tutkimuksessa, jossa oli 41 potilasta joilla oli alaraajahaava hydroksiureasta johtuen, ja 11:lta potilaalta otettiin ihokoepalat.

Löydöksiä olivat epidermaalinen atrofia, dermaalinen fibroosi ja arpikudos ilman vaskulaarista leesiota. Yhdessä tapauksessa muutama pieni kapillaari oli tukkeutunut kuten livedovaskulopatiassa mutta suora immunofluoresenssinäyte oli negatiivinen. Toisessa tapauksessa oli fibriinikertymiä dermiksessä ja punasolujen ekstravasaatiota ja leukosytoklastista vaskuliittia.<sup>286</sup>

Varfariininekroosissa nähdään epidermaalista ja dermaalista nekroosia. Lisäksi on runsaasti intravaskulaarista trombia kapillaareissa ja venuleissa.<sup>88,287</sup>

## Muut tekijät

Akuutit ulkopuoliset häiritteijät (fysikaaliset, kemialliset, mukaanlukien artefaktaaliset haavat) voivat aiheuttaa epidermiksen kalpeaa nekroosia ja joskus myös dermiksen nekroosia. Sen sijaan inflammatorista prosessia tai verisuonten vauriota ei ole.

## Johtopäätökset ja suositukset

Histologia on tärkeä väline epätyypillisten haavojen diagnosoinnissa. Krooninen haava joka ei vastaa hoitoon tulisi biopsoida viimeistään 12 viikon kohdalla. Koepala tulisi ottaa haavan reunasta. Diagnoosiin tarvitaan syvä, kapea mutta riittävän pitkä koepala joka sisältää epidermiksen, dermiksen ja subkutaanista rasvaa. Lisäksi patologi tarvitsee hyvät taustatiedot ja haavan ulkonäön kuvailun.

# 12. Käytännön aspekteja

**S** Menestyksenkäs haavanhoito nojaa suuresti oikeaan diagnoosiin.<sup>8</sup> Jopa näyttöön perustuva hoito on tuomittu epäonnistumaan jos haavalla ei ole tarkkaa diagnoosia ja mikäli liitännäissairauksia ei ole huomioitu. Yleisimmät haavaetiologiat ovat laskimo-, valtimo-, ja sekamuotoiset haavat sekä diabeettiset ja painehaavat.<sup>6,288</sup> Jos haava ei ole luokiteltavissa näihin kategorioihin, tulisi epätyypillistä syytä.<sup>6,7</sup> Varhainen diagnoosi on sikäläkin tärkeää että monen epätyypillisen haavan hoito eroaa merkittävästi tyypillisistä. Väärä hoito voi pahimmillaan uhata potilaan raajaa tai henkeä.<sup>10,11,100</sup>

## Diagnosis

Diagnoosiin vaaditaan huolellinen anamneesi (Taulukko 11) ja potilaan kokonaisvaltainen huolellinen tutkimus, jossa huomioidaan erityisesti verenkiertoelinten tila.

Haavan ja ympäröivän ihon ulkonäkö on myös tärkeää. Hypergranulaatio, patergia (=paheneminen traumasta), violetit reunat, joiden alla taskumuodostusta, nekroosi, voimakas kipu, epätyypillinen sijainti, livedo racemosa ja nopeasti etenevät haavat ovat merkkejä epätyypillisistä syistä

(Kuva 46).<sup>6,7,234</sup> Haavan arviointi on jatkuva prosessi ja sen vuoksi on tärkeää tunnistaa ja arvioida uudelleen myös haavat jotka eivät osoita paranemisen merkkejä hyvällä hoidolla (kompressio-, kevennys- ja optimaalinen paikallishoito).

Jos haavaa epäillään alunperin laskimohaavaksi tai neuropaattiseksi haavaksi mutta hyvällä hoidolla se ei osoita paranemisen merkkejä,

## Taulukko 11. Eri riskitekijät epätyypillisissä haavoissa

IBD, nivelreuma, hematologinen maligniteetti?	PG?
Uremia, dialyysi?	Kalsifylaksia?
RR-tauti, obesiteetti, tyyppi II diabetes?	Martorellin haava? HS-tauti?
Nivelreuma, sidekudostauti?	Vaskuliitti?
Vitamin K antagonistilääkitys?	Kalsifylaksia, Martorellin haava,
Hydroksiurealääkitys?	Hydroksiureahaavat?
Matkailu, maahanmuuttaja?	Leishmaniaasi, tuberkuloosi?
Ikä, immunosuppressio?	Maligniteetti?
Personallisuushäiriö?	Artefaktahaavat?
Leesiot kainaloissa, rintojen alla, anogenitaaliseudussa, nivusissa?	HS?

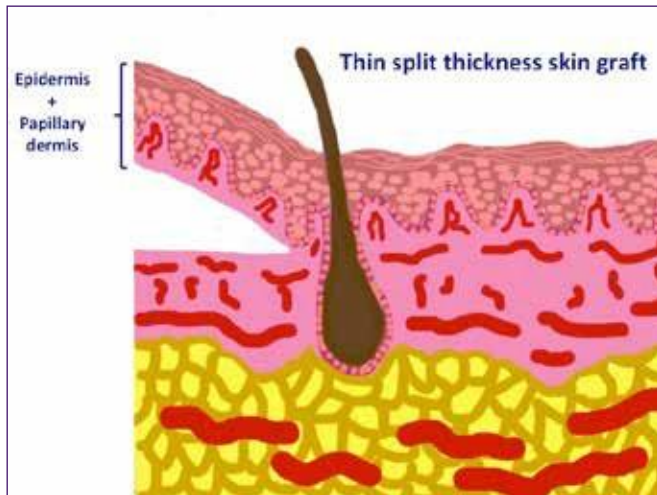


Fig 43. Ohut osaihonsiirre. Kuva Elena Conde Montero.

4-12 viikon sisällä, ainakin yksi biopsia tulisi ottaa (kts, kpl 11).<sup>9</sup> Jos epäillään infektiota, tulisi ottaa iso koepala ja siitä näytteet bakteri-, mykobakteeri- ja sieniviljelyä varten.<sup>6</sup>

Jotta saadaan luotettava näyte, tulisi koepala ottaa veitsellä haavan reunasta. Kun epäillään Martorellin haavaa tai kalsifylaksiahaavoja, ei stanssikoepala yleensä ole riittävän syvä (katso kappale 5) Stanssikoepala voi riittää maligniteettiepäilyissä, muttei muissa epätyypillisissä haavoissa. Vaskuliittiepäilyissä vaaditaan myös suora immunofluoresenssinäyte mieluiten alle 24 h ikäisestä leesiosta.<sup>274,289</sup> Mieluiten ihopatologian erikoislääkäri analysoi histologisen ja IF-näytteen. On kuitenkin tärkeää myös muistaa, ettei negatiivinen histologia poissulje haavan epätyypillistä syytä, tarvitaan myös kliininen arvio

ja potilas tulisi lähettää ihotautilääkärin arvioon.<sup>7</sup>

Epätyypillisen haavan lisäksi potilailla voi olla myös laskimo- tai valtimotauti. Siksi huolellinen verenkierron arvio tarvitaan jokaiselta potilaalta (mm. pulssipalpaatio, ABI-mittaus). Jos potilaalla epäillään laskimovajaatoimintaa, tulisi tehdä duplex- ultraäänitutkimus. Neuropatian tutkimiseksi tulee tehdä monofilamenttitestit. Lisäksi tulee mitata verenpaine ja usein tarvitaan myös laboratoriotutkimuksia, kuten täydellinen verenkuvat, maksa- ja munuaisarvot, virtsakoe ja mahdollisesti ulostetutkimuksia (kuten F-kalprotektiini). Jos epäillään vaskuliittia tai vaskulopatiaa, tulee tutkia myös ANA-vasta-aineet, ANCA-vasta-aineet, RF, CCP-ab (sitruilliinivasta-aineet), seerumin proteiinielktroforeesi, hepatiittikokeet, kryoglobuliinit, lupusantikoagulantti, antofosfolipidi ja kardioliipiinivasta-aineet, proteiini C, Proteiini S, faktori V leiden ja antitrombiini III tasot, sekä kryofibrinogeenit.<sup>6,290</sup>

## Hoito

Kun diagnoosi on selvä tarvitaan moniammatillista lähestymistapaa. Tiimiin kuuluvat potilaan diagnoosista riippuen mm. seuraavat ammattiryhmät: ihotautilääkäri, verisuoni- ja plastiikkakirurgi, nefrologi, reumatologi, haavanhoitaja, ravitsemusterapeutti, fysioterapeutti, sosiaalityöntekijä, psykiatri ja jalkaterapeutti.<sup>288</sup> Hoito riippuu haavan etiologiasta ja on esitetty aiemmissa kappaleissa. Mikäli potilaalla on immunosuppressiivinen hoito, saatetaan tarvita myös alipaineimuhoidtoa ja ihonsiirrettä paranemisen vauhdittamiseksi sen jälkeen kun inflammaatio on saatu rauhoittumaan (kuva 43).<sup>291</sup>

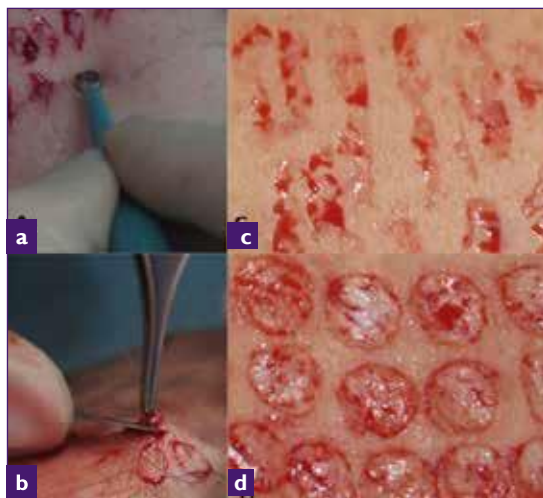Paikalliskortikoidien käyttö on standardihoito PG:ssä. Paikalliskortikoidit voivat kuitenkin vähentää inflammaatiota myös muissa haavatyypeissä.<sup>7,288,292</sup> Kortikoidin paikallisapplikaatio haavapohjalle vähentää hypergranulaatiota ja se voi vähentää myös nekroosin etenemistä Martorellin haavoissa ja vaskuliiteissa<sup>293</sup> (kts kpl 13 Paikallishoito).

Koska immunosuppressiiviset lääkkeet hidastavat haavan paranemista, tarvitaan myös edistyneempiä hoitoja<sup>294</sup> kuten epidermissirtoa<sup>295</sup> ja kirurgisia hoitomuotoja. On myös mahdollista tehdä palasiirto, joka on perinteinen keino saada osaihonsiirteitä jotka sisältävät epidermisen ja papillaarisen dermiksen (Kuva 44).

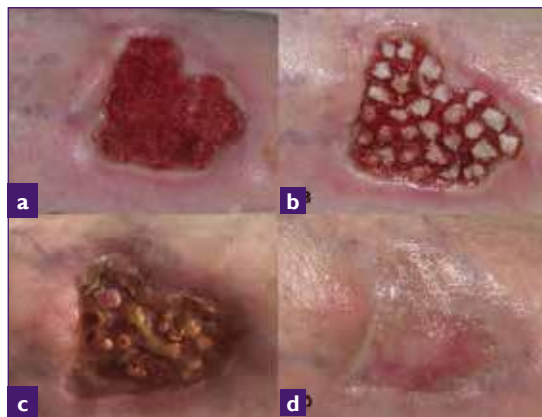
Palat otetaan paikallisuudutuksessa stanssilla, kyretillä tai veitsellä ja laitetaan suoraan epidermispuoli ylöspäin haavapohjalle. Ottokohta on yleensä reisi, joka paranee sekundaarisesti. Tämä toimenpide voidaan tehdä polikliinisesti hyvällä menestyksellä<sup>144,296,297</sup> (Kuva 45). On kuitenkin tilanteita milloin palat eivät tartu mutta silti vapauttavat kasvutekijöitä ja tukevat epitelisaatiota ja vähentävät kipua.<sup>144,296,297</sup> Painesidos ja immobilisaatio ensimmäisen 3-4 vrk aikana on tärkeää palojen tarttumiselle.

Ensimmäinen sidosvaihto tehdään 5-7 vrk toimenpiteen jälkeen. Sidovaihtojen yhteydessä tulee varoa liiallista mekaanista puhdistusta.<sup>144</sup>

Kompressiohoito (tukisidokset, hoitosukat tai wrap-sidokset) on hyödyllistä kaikissa alaraajahaavoissa vaikkei laskimovajaatointintaa olisikaan. Valtimotauti on kuitenkin ensin poissuljettava huolellisesti. Mikäli merkittävää valtimotautia ei todeta, tulisi kompressiohoitoa käyttää kaikilla alaraajahaavapotilailla.<sup>298</sup>

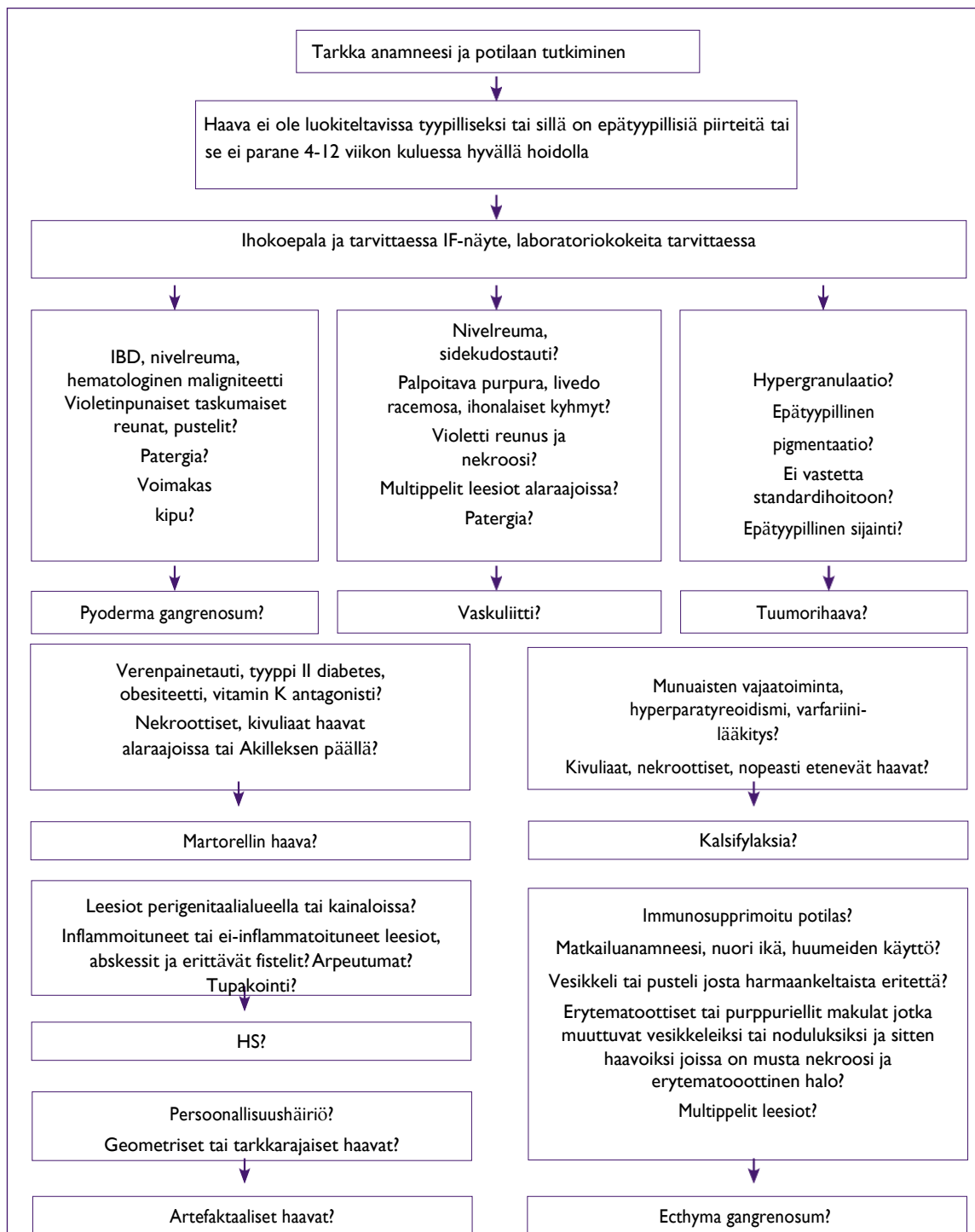


Kuva 44. Kyretillä otetut palat (a). Stanssilla ja veitsellä otetut palat (b). Pisteveren vuoto palojen ottamisen jälkeen (c and d). Kuvat by Elena Conde Montero



Kuva 45. Vaskuliitin aiheuttama krooninen haava (a). Kirurgisella veitsellä otetut palat haavapohjalle (b). Kliininen kuva 3 vk myöhemmin (c) Täydellinen epitelisaatio 7 vk toimenpiteestä (d). Kuva Elena Conde Montero

Kompressiohoito voi kuitenkin olla kivuliasta PG-potilailla tai vaskuliittipotilailla, ja siksi voi olla hyödyllistä aloittaa pienemmällä 20mmHg paineella<sup>41</sup> (kts kappale. 2 Pyoderma gangrenosum).



Kuva 46. Epätyypillisten haavojen algoritmi

Epätyypillisten haavojen paikallishoito on kuvattu tarkkaan kappaleessa "Paikallishoito". Ensi vaiheessa tulisi käyttää hellävaraisia, tarttumattomia sidoksia jotta vältetään patergia-ilmio (=paheneminen traumasta).

## Johtopäätökset

Mikäli haava ei sovi tyyppilliseksi, on tärkeää miettiä haavan epätyypillistä syytä (kuva 46). Paras lähestymistapa on konsultoida ihotautilääkärinä. Moniammatillisuus on menestyksekkään hoidon kulmakivi.



# 13. Paikallishoito

**E** ennen hoitolinjauksen päättämistä ja tarkan diagnoosin varmistamiseksi epätyypillisistä haavoista kärsiviä potilaita tulee arvioida kokonaisvaltaisesti ja tehdä heille asianmukaiset kliiniset tutkimukset. Haavan etiologian määrittäminen voi olla vaikeaa, sillä monet eri haavatyypit muistuttavat toisiaan kliinisesti. Tämän vuoksi usein tarvitaan lisätutkimuksia kuten haavabiopsia.<sup>299</sup>

## Arviointi

Jotta hoidon onnistuminen voidaan varmistaa, tulee potilas, haava ja potilaan ympäristö arvioida. Potilas tarvitsee terveydenhuollon tukea, jotta haavasidosten vaihdot voidaan tehdä oikea-aikaisesti, aseptisesti ja atraumaattisesti joko kotona tai vastaanotolla. Haavan paranemiseen vaikuttaviin elintapoihin kuten ruokavalioon, tupakointiin ja liikuntaan on kiinnitettävä huomiota. Ennen sidosvalintaa tulee potilaan verenkierto, kipu ja muut paranemiseen vaikuttavat tekijät kuten liitännäissairaudet huomioida hoitosuunnitelmassa.<sup>300</sup> Haavasta arvioidaan koko, syvyys, haavapohjan kudoksen eritys, haju sekä haavaa ympäröivä iho. Jos epäillään infektiota, tulee ottaa bakteeriviljelynäyte bakteerien herkkyyskysien selvittämiseksi ja oikean antibiootin valitsemiseksi. Apuvälineet kuten paineen uudelleenjakavat tuet suojaavat ihoa estäen painetta ja optimoiden mikroilmapiirin.<sup>301</sup> Potilaiden, läheisten, hoivan, terveydenhuollon ammattilaisten, teollisuuden ja organisaation yhteistyö varmistaa potilaan laadukkaan hoidon.

Hoitosuunnitelman tekoon tulee valmistautua. Resurssit vaihtelevat maittain ja alueittain. Potilaan tarpeiden kuuntelu parantaa hoitoon sitoutumista ja luottamusta.

Hoitotiimin tulisi määrittää ”viikon tavoitteet” ja käynnistää asianmukainen hoito. Haava tulee viikoittain arvioida ja mitata, sekä tulokset kirjata. Jos paranemista ei tapahdu neljässä viikossa, tarvitaan haavaspesialistin arviota.<sup>302</sup>

## Puhdistus

Haavojen puhdistuksesta on keskusteltu kirjallisuudessa. Infektiota vähentävien ja haavan paranemista edistävien liuosten paremmuudesta on runsaasti kirjallisuutta.<sup>303</sup> Kuitenkin, Hodgkinson & Nay ehdottavat, että kuivan karstan poisto, koko alaraajan huomiointi, ja potilaan olon parantaminen ovat paikallishoidossa tärkeintä.<sup>304</sup> The British Association of Dermatology (BAD) suositteli 2014 että potilaiden tulisi sidosvaihdon yhteydessä pestä alaraajat lämpimässä puhtaassa hanavedessä.<sup>305</sup> Raajojen pesuun tulisi käyttää pesuvoidetta.<sup>305</sup> Raaja ja erityisesti varvasväli tulisi kuivata huolellisesti pesun jälkeen.<sup>306</sup> Kuivunut erite ja haavaan sekä sen reunoihin kiinnittynyt hilseilevä kuollut iho vain edistävät bakteerikasvua joten sen poistoa suositellaan. Vetyperoksidi-, jodi-, kaliumpermanganaatti-, klooriheksidiini- ja keittosuolaliuoksia sekä vettä käytetään epätyypillisten haavojen puhdistukseen ja paikallishoitoihin, bakteerikuorman ja biofilmin vähentämiseksi.

Tarvitaan tasokkaampia tutkimuksia jotta kliinikkoa voitaisiin epäilyksettä ohjata haavojen puhdistustuotteen valinnassa.<sup>307</sup> Infektioiden tunnistaminen ja hoitaminen on välttämätöntä potilailla joilla on epätyypillisiä haavoja.<sup>308</sup> Viimeiseksi, sopivan perusvoiteen käyttö paikallishoidon yhteydessä estää ihon halkeilun ja kuivan hilsekarstan keräytymisen.<sup>309</sup>

## Paikalliset kortikosteroidit

Liiallinen tulehdusvaste lisääntyneine tulehdus-soluineen (kuten neutrofiilit, lymfosyytit, makrofagit) on yleisesti tyypillistä kroonisille ja erityisesti epätyypillisille haavoille.<sup>310</sup> Tämä johtaa haavan jäämiseen kroonisesti tulehdukselliseen vaiheeseen, jossa on runsaasti sytokiinejä, matriksin metalloproteiinaaseja sekä happiradikaaleja. Tämä kiihdyttää solunulkoisen matriksin hajoamista ja estää haavan paranemisen.<sup>311</sup> Siksi paikalliset anti-inflammatoriset steroidit voivat olla käyttökelpoisia haavahoidossa. Taheri ym. ehdottavat, että kortikosteroideja voidaan käyttää palovammoissa tulehdusta ja fibroblastiaktiivisuutta vähentävänä hoitona, hypertrofisten arprien ja keloidien kehittymisen estämiseksi.<sup>312</sup> Paikallissteroideilla on onnistuttu tapausarjassa hoitamaan myös hypergranulaatiota.<sup>313</sup> Niitä ei kuitenkaan ole yleensä käytetty haavahoidossa. Haavoihin, joissa hyvästä hoidosta huolimatta on poikkeavan runsaita tulehduspiirteitä, voidaan käyttää paikallissteroideja joko yksin tai yhdistelmänä antimikrobiaalisten ja antifungaalisten aineiden kanssa.<sup>292</sup>

Paikallisia kortikosteroideja tulee käyttää haavanhoitoon vain lääkärin määräyksen ja paikallisten hoitolinjausten ohjeiden mukaisesti. Paikallinen yhdistelmävalmiste on usein ensisijainen valinta, sillä pelkkä kortikosteroidei tyypillisesti lisää infektoriskiä ja voi ohentaa ihoa.<sup>314</sup> Tutkimuksessa jossa potilailla oli krooninen haava (mukaanlukien epätyypilliset haavat kuten vaskuliitti, PG, sekamuotoinen haava, reumahaava), paikallisteroidin, antimikrobiaalisen ja antifungaalisen aineen yhdistelmä nopeutti paranemista ja vähensi sekä erityistä että kipuoireita.<sup>292</sup> Tutkimuksessa suositeltiin, että paikallissteroideja tulee harkita jos kroonisessa haavassa on poikkeava tulehdusreaktio, mutta vain kun tarkka diagnoosi on tehty ja potilasta voidaan seurata huolellisesti.

## Haavasidosten valinta

Haavasidonnan toteuttavan ammattilaisen tulee olla koulutettu ja ammattitaitoinen. Haavan arvioinnin rungon (esim. TIME) käyttö voi auttaa oikeiden sidosten löytämisessä.<sup>315</sup> T=Tissue: Hyvä kudoksen verenkierto on edellytys paranemiselle. Nekroottinen kudos tulee poistaa sillä se estää haavan paranemista. Osaa epätyypillisistä haavoista tulee revidoida säännöllisesti, mutta joidenkin haavojen (PG, vaskuliitti,) tulehduksellisessa vaiheessa revidointi on vahingollista. Kun näiden haavojen immunosuppressiivinen hoito on jo vähentänyt hyvin tulehdusta, voidaan paikallinen

haavarevidointi toteuttaa. Yleiskatsaus haavarevidoinnista ja sen toteutustavoista on ilmaiseksi ja vapaasti luettavissa Euroopan Haavanhoitoyhdistyksen artikkelista *'EWMA Document: debridement: an updated overview and clarification of the principle of debridement'*<sup>38</sup> tai suomennettuna

[https://www.shhy.fi/site/assets/files/1042/ewma\\_miehint\\_haavan\\_puhdistus\\_hc.pdf](https://www.shhy.fi/site/assets/files/1042/ewma_miehint_haavan_puhdistus_hc.pdf)

I=Infection: Oikean antibiootin valitsemiseksi tulee infektion aiheuttaja selvittää. Bakteerit hidastavat epätyypillisen haavan paranemista, joten bakteerikuorman vähentäminen voi auttaa. Antibiootteja voidaan tarvita jos haavassa on infektio, mutta ennen hoitoa tulee diagnoosin varmistamiseksi tehdä potilaan huolellinen kokonaisarviointi. Monia PG:a sairastavia potilaita on hoidettu useammalla antibioottikuurilla ennen oikeaa diagnoosia. Antiseptisten aineiden käyttö saattaa estää infektiota ja edistää nopeampaa paranemista. Paikallisten antimikrobisten aineiden käyttö voi olla erityisen hyödyllistä bakteereiden häätämiseksi ennen epätyypillisen haavan hoitoa ihonsiirteellä.<sup>307,316</sup> Kokonaiskatsaus Euroopan Haavanhoitoyhdistyksen kantaan antimikrobiaalisista hoidoista kroonisissa haavoista on ilmaiseksi ja vapaasti luettavissa *'EWMA document: Antimicrobials and non-healing wounds. Evidence, controversies and suggestions'*<sup>317</sup> ja seuraamalla British Society for Antimicrobial Chemotherapy:n (BSAC) kanssa kehitettyä EWMA Antimicrobial Stewardship -kampanjaa.<sup>317</sup>

M=Moisture: Erite edistää tulehdusvastetta ja auttaa autolyttisessä puhdistuksessa sekä epitelisaatiossa. Liiallinen erite voi kuitenkin johtaa ympärysihon vaurioon ja hautumiseen (maseraatio).<sup>318</sup> Paikallishoidon yhteydessä tulee eritteen määrä, viskositeetti, haju ja koostumus arvioida.

E= Epithelial cells. Epiteelisolut vaeltavat aktiivisesti haavan yli. Haavareunan täytyy olla

terve jotta haava voi sulkeutua.

Haavasidoksen valinnan tulee perustua haavapohjan kuntoon ja siihen minkä tyyppisiä kudoksia siinä on. Huomioitaviin avainasioihin kuuluvat:

- Kostean paranemisympäristön edistäminen
- Eri kudostyyppien (nekroosi, kuollut iho, granulaatio) oikea hoito
- Eritteenhallinta
- Infektionhallinta
- Hemostaasin edistäminen jos vuotoa
- Hajunhallinta
- Haavan ympärysihon suojaus
- Atraumaattinen sidosvaihto
- Mukava ja esteettisesti hyväksyttävä potilaalle.

## Kipu

Kipu on tyypillistä epätyypillisille haavoille. Validoitua kivun arviointityökalua tulisikin käyttää potilaan kiputason selvittämiseksi. Asianmukainen kivunhoito täytyy varmistaa ennen sidosvaihtoa. Monet epätyypillistä haavaa sairastavat potilaat kärsivät turhaan, niin ennen sidosvaihtoa kuin sen aikana ja jälkeen, jos kipua ei ole hoidettu hyvin.

Kivun ja ympäröivien kudosten trauma minimoimiseksi on oleellista välttää tarttuvia sidoksia kuten sideharsokangasta.<sup>319</sup> Vaihtoväli ja haavan kosteustaso tulee huomioida sidoksen mukavuuden takaamiseksi.

Kalsifylaksia- ja PG-haavat voivat olla erityisen kivuliaita.

Tarttumattomat sensitiiviset sidokset on todettu käytännöllisiksi, sillä vaskuliitti- ja PG-haavoihin liittyy patergiaailmiö, eli ne vaikeutuvat pienistäkin vammoista.

Helposti asetettavien ja lisäksi paranemisprosessia stimuloivaan pystyvien, kivunhoidollisten, haavapohjaa jatkuvasti puhdistavien monitoimisidosten, kuten polymeerikalvosidosten, käyttö voi helpottaa hoitoa ja saada potilaan paremmin osallistumaan hoitoon.<sup>320</sup>

## Haavasidostuotteet

Erilaisia haavasidostuotteita on runsaasti tarjolla. "Viikon tavoitteiden" asettaminen voi auttaa sidosvalinnassa. Jos epäillään allergiaa sidostuotteelle tai jos on kosketusihottumaan viittaavaa, suositellaan epikutaanitestejä mahdollisimman pian.

Haavasidosten luokkia ovat:

- Passiiviset yksinkertaiset sidokset kuten kirurgiset haavatyyny, jotka suojaavat ja ovat käyttökelpoisia vähäisen eritteen absorboimiseksi
- Aktiiviset, haavapohjan kanssa vuorovaikuttavat sidokset, kuten esimerkiksi polymeerikalvosidokset, ovat hyödyllisiä kalsifylaksiahaavojen kovan ruven hellävaraisessa pehmittämisessä ja kuolleen materiaalin poistossa.
- Edistyneet hoidot jotka vuorovaikuttavat ja edistävät paranemista, ovat hyödyllisiä komplisoituneiden ja haastavien haavojen hoidossa.

Sidostyyppeihin kuuluvat:

- Alginaatit
- Antimikrobiaaliset sidokset
- Vaahtosidokset
- Läpinäkyvät kalvot
- Hydrokolloidit
- Geelityvät kuidut
- Hydrogeelit
- Hydropolymeerit
- Kiinnittymättömät sidokset
- Alipaineimuhoido (NPWT)
- Polymeeriset membraanisidokset
- Superabsorboivat sidokset

Huom: Sidosten hinnat, koot, indikaatiot kannattaa tarkistaa paikallisista ohjeista . Alipaineimusta lisätietoa löytyy 'EWMA Document: Negative Pressure Wound Therapy'.<sup>321</sup>

# 14. Potilaan näkökulma

**K**roonisten haavojen negatiivinen vaikutus potilaan hyvinvointiin tunnetaan hyvin. Monet potilaat kärsivät ahdistuksesta ja masennuksesta. Epätavallista haavaa sairastavia potilaita voi vaivata päivittäin fyysisesti haju, erite, kipu ja liikerajoitus, sekä psyykkisesti negatiiviset tunteet, yksinäisyys ja masennus.<sup>14</sup> Heidän kuolleisuutensa on suurempaa kuin normaaliväestöllä, ei vain liitännäissairauksien ja suurempaan itsemurhariskiin johtavan matalamman sosioekonomisen statuksen vuoksi, vaan usein myös kipua ja kärsimystä pitkittävän merkittävän diagnoosiviiveen vuoksi.<sup>322</sup> Stressin on osoitettu heikentävän haavojen paranemista.<sup>15</sup> Vaikka epätavalliset haavat ovat kroonisia, on niiden vaikutuksesta elämänlaatuun niukasti tutkimusta. Siksi kirjallisuushakuun sisällytettiin epätavallisten ja kroonisten haavojen potilasnäkökulma.

## Autonomia

Taitava ammattilainen ymmärtää haavanhoidon potilaan näkökulmasta.<sup>323</sup> Univaje, kipu ja itsenäisyyden menetys voivat saada potilaan vaikuttamaan klinikon silmissä vaikealta. Todellisuudessa näin kärsivä potilas kokee, että häntä ei kuunnella. Oman autonomian menetys merkitsee kontrollin puuttumista ja tämä voi olla turhauttavaa potilaille joka haluaa pitää itsenäisyytensä ja riippumattomuutensa. Asianmukainen oireidenhallinta voi parantaa potilaan elämänlaatua. Kun potilas on mukana hoidossa ja hoitosuunnitelma sovitaan yhdessä potilaan kanssa, ovat hyvä sitoutuminen ja haavan paraneminen todennäköisempiä.

Kroonisten, myös epätavallisten haavojen ilmaantuvuus ja prevalenssi tulevat todennäköisesti lisääntymään. Väestön ikääntymisen sekä lihavuuden, diabeteksen ja alaraajojen valtimotaudin lisääntymisen vuoksi yhä useammalla potilaalla on liitännäissairauksia joiden vuoksi haavat paranevat huonommin.<sup>324</sup>

Potilaita tuleekin rohkaista omatoimisuuteen sekä haavanhoitoon sitoutumiseen. Elämänlaadun parantamiseksi ja kustannusten pienentämiseksi kannattaa sairaalahoitoa välttää ja hoitaa haavat lähtökohtaisesti kotona. Osalla potilaista on työssäolon vuoksi niukasti aikaa käydä vastaanotoilla. Toisille, usein iäkkäämmille potilaille, vastaanotto on mahdollisuus tavata muita ihmisiä.

## Potilaan osallistuminen

Potilaan osallistuminen on pitkään tunnustettu kroonisten epätavallisten haavojen hoidossa onnistumisen avainseikaksi.<sup>325</sup> Korkealuokkaisessa hoidossa on oleellista aina varmistaa arvokkuus ja kunnioitus. Tämä voi kuitenkin johtaa konfliktiin kun potilas kiistelee ammattilaisen kanssa siitä mitä hän haluaa ja mitä saa.<sup>326</sup> Näitä potilaita on usein hoidettu monilla tuotteilla ja lääkkeillä ennen tarkan diagnoosin tekoa.<sup>103</sup> Potilaan voimaannuttamiseksi, sitouttamiseksi hoitoon ja vakuuttamiseksi siitä että oikea diagnoosi on tehty, tarvitaan hyvää kommunikaatiota ja näiden monitahoisten haavojen ymmärrystä. Tästä näkökulmasta voi ajatella hyvinvoinnin olevan potilaan tarkeysjärjestyksessä haavan paranemisen edellä.

---

## Koulutus

Koulutus on tärkeää niin terveydenhuollon ammattilaisille kuin potilaillekin. Ammattilaisten tulee parantaa tietämystään ja opetustaitojaan. Potilaan ymmärryksen kannalta on tärkeää informoida kielellä jonka potilas ymmärtää ja voi sisäistää. Viesti tulee välittää sopivan yksilöidysti ja perustellusti, esimerkiksi tupakoinnin lopettaminen on helpompaa, jos potilas on perustellusti sitoutunut. Sisällön, kontekstin ja tiedonjakamiskeinojen joustavuus auttaa vaikuttamaan potilaan ymmärrykseen ja sitoutumiseen.<sup>327</sup> Osa potilaista pitää esim. videoista, osa lehtisistä. Tietoteknisten laitteiden käyttö voi olla iäkkäämmille hankalaa.<sup>328</sup>

## Potilaan odotukset

On tärkeää tunnistaa myös potilaan hoitoihin ja toimenpiteisiin liittyvät odotukset. Esim. potilaan täytyy ymmärtää että ihosyöpäepäilyn biopsia on diagnostinen, ei syövän hoito.<sup>103</sup> Potilaan kanssa tulisikin käydä läpi yhdessä sovittu hoitosuunnitelma jota noudatetaan. Näin potilas ja ammattilainen voivat päästä yhteisiin tavoitteisiin. Informoidun päätöksenteon avulla (asianmukainen tieto ja tiedonjakamistyökalut) voimme saada potilaan suostumuksen niin, että hän voi itse olla tilanteensa herra. Toimenpiteiden ja uudelleenarvioiden kirjaaminen varmistavat että hoito edistyy ja tarvittavat konsultaatiot tehdään oikea-aikaisesti.

Moniammatillisen työryhmän kommunikointi kirjataan. Näin suunnitelma on täsmällinen, etenkin kun tiimin jäsenet käyttävät samaa elektronista potilastietojärjestelmää. Tämä estää pyyntöjen ja tutkimusten turhaa toistamista.<sup>329</sup>

## Potilaan kyvyt

Kiireisen vastaanoton aikana voi olla vaikeaa antaa potilaalle aikaa huoliensa ilmaisuun. Potilaalle tulee kuitenkin antaa mahdollisuus osallistua.<sup>330</sup> Wounds International -lehden mukaan terveydenhuollon ammattilaisilla on velvollisuus ajaa potilaan etua varmistamalla potilaan hoidon olevan etusijalla ja mahdollisuuksien mukaan osallistamalla potilas kaikissa vaiheissa päätöksentekoon, jopa kun haavan paranemista ei voida saavuttaa.<sup>324</sup> Potilaan kapasiteetti ja sen rajoitukset tulee huomioida kliinisiä ratkaisuja tehdessä, potilaan parhaan edun mukaisesti. Emme aina ole samaa mieltä potilaan kanssa. Potilas voi esim. siirtää kirurgista hoitoa suositellusta, mutta jos potilas on henkisesti kyvykäs ja päätösvaltainen, saa potilas päätöksen tehdä ja sen kanssa on elettävä. Näissä tapauksissa moniammatillisista tapaamisista voi olla hyötyä: muut ammattilaiset voivat jakaa ajatuksiaan ja kokemuksiaan vastaavista tilanteista.

Potilaat eivät enää ole passiivisia hoitonsa suhteen. Internetyhteydet ja kansalliset hoitosuosituksiset edistävät aktiivisuutta. Britannian terveysturvavirasto alkoi toteuttaa 2011

pitkäaikaishoidon arvon osoittavaa strategiaa, jossa potilasta koskevat päätökset tehdään aina yhdessä potilaan kanssa (no decision about me without me).<sup>331,332</sup> Hoitotuloksien mittareina ovat potilastyytyväisyys, potilaan kokemus ja hoidon turvallisuus. Kuitenkin Green ym:n tekemässä tutkimuksessa<sup>333</sup> todettiin, että 38% potilaista ei kertonut huolenaiheistaan. Kahdeksan prosenttia kertoi, mutta heidän hoitajansa ei huomionnut tai sivuutti huolen. Jos jaettu päätöksenteko on haavanhoidon tulevaisuutta, täytyy meidän tarkistaa konsultaatiokykijämme. Kvalitatiivisen (laadullisen) tutkimuksen lisääntyminen osoittaa potilaiden haluavan enemmän sananvaltaa sidoksien ja muiden hoitojen suhteen.<sup>334</sup> Jos haluamme saada hyödyn aiemmin pitkälti sivuutetusta potilaan resurssista, täytyy meidän työskennellä yhdessä potilaan kanssa.

## Digitaalinen kuvantaminen

Eräässä tutkimuksessa selvitettiin potilasnäkökulmaa digitaalikuviin käyttöön haavan paranemisen arvioinnissa. Potilaat olivat avoimia idealle ja kokivat sen olevan hyödyllinen edistymisen arvioinnin lisäksi myös opetustyökaluna. Osallistujien mielestä valokuvat yhdessä mittojen ja sanallisen kuvauksen kanssa tallensivat haavan tarkasti. Suurimalle osalle potilaista ei ollut väliä ottiko kuvan valokuvaaja, hoitaja vai lääkäri ja oliko kamera sairaalan vai henkilökohtainen. Kuitenkin EU:n tietosuojasetus (GDPR) ja Suomen laki huomioiden on kaikkien potilaasta tallennettujen tietojen, niin kuvien kuin haavan mittaustenkin, hyvä tietoturva välttämätöntä.<sup>14</sup>

## Elämänlaatu

Potilaat, joilla on epätyypillinen haava, eivät tarvitse psykologista tukea ja apua moniammatillisen tiimin jäseniltä pelkästään haavanhoidon suhteen. He tarvitsevat tukea ryhtyäkseen toimeen ja päästäkseen käsiksi voimavaroihin joita tarvitaan elämässä ja

kumppanuudessa, tullakseen taas arvostetuiksi yhteiskunnan jäseniksi.<sup>329</sup> Sosiaalisten tukikeinojen on tutkimuksessa osoitettu auttavan potilaita selviytymään hoidoista ja parantavan elämänlaatua.<sup>335</sup>

Ilmiömaisessa 2017 julkaistussa portugalilaisessa kymmenen kroonisten haavojen kanssa elävän potilaan tutkimuksessa raportoitiin potilaiden tunteneen rajoittuneisuutta, masennusta, ahdistusta ja eristäytyneisyyttä. He häpesivät hajua ja haavan erittelyä sängyssä kumppaniensa kanssa ja monet kokivat joutuneensa eristetyiksi sosiaalisista tapahtumista. Heidän uskonnollinen vakaumuksensa lohdutti heitä ja auttoi heitä selviytymään. Potilaiden kokemuksien ymmärtäminen, käyttäen validoituja terveyteen liittyvän elämänlaadun kyselyitä, auttaa kehittämään potilaan tarpeisiin räätälöidyt ratkaisut.<sup>334,336</sup>

## Päätelmät

Tutkimus ja kyselyt auttavat sekä ymmärtämään potilasnäkökulman näihin hankaliin haavoihin, että suuntaamaan resurssit sinne missä niitä eniten tarvitaan. Tutkimustieto auttaa standardoinnissa ja hoitopolkujen yhdenmukaistamisessa. Hoitopolut auttavat potilasta ymmärtämään hoitoprosessin ja luottamaan ammattilaiseen. Usein potilas tarvitsee vakuuttavaa otetta ja ymmärrystä hoitonsa perusteista. Tarkoituksenmukainen ja oikea-aikainen pääsy hoitoon ovat myös hoidon tehokkuuden avainmittareita. Tehtävämme on varmistaa laadukkaan hoidon turvallinen toteutus, vähentäen riskejä kuten leikkaushaavainfektioita, ja noudattaen kansainvälisiä näyttöön perustuvia suosituksia. Moore ym. korostivat, että laadukkaassa haavanhoidon johtamisessa on tärkeintä hyvä moniammatillinen lähestymistapa.<sup>288</sup> Toisessa artikkelissa osoitettiin että jos potilas pitää itse dokumentoinnin, mahdollistuu jatkuva ja jaettu hoitovastuu, kunhan potilas pitää dokumentit tallessa ja

muistaa ottaa ne hoitoon mukaan.<sup>337</sup> Sähköinen potilaan kantama kortti voi hyödyttää osaa potilaista. Potilaan raportoimat tulostaukset (PRO-mittaukset) ovat hyvä tapa selvittää täytettiinkö potilaan tarpeet. Pilottitutkimuksessa käytettiin tätä menetelmää. Potilaat täyttivät online-kyselyn tabletilla tai tietokoneella. Kyselystä saatiin arvokasta ja luotettavaa tietoa potilaan kokemuksesta artroskopiasta ja se mahdollisti seurantavastaanoton varaamisen vain tarvittaessa, mikä vähensi turhia rutiinivastaanottoja.<sup>338</sup> Tämä lisääntynyt ymmärryksen taso johtaa informoituihin valintoihin, jotka taas johtavat potilaan kannalta parempaan hoitoon rajallisilla resursseilla, mitä me haluammekin.

## Suositukses

Terveysthuollon ammattilaisella on käytössään vielä niukasti näyttöä epätyypillisten haavojen kanssa elämisen vaikeudesta.

Jos pyrimme kohtaamaan potilaan tarpeet ja tukemaan potilasta, ovat tulokset parempia. Ammattilaisella on tilaisuus oppia, sekä kokemuksesta että saatavilla olevasta kirjallisuudesta, parantamaan hoitopolkua ja varmistamaan potilaan oikea diagnoosi ja hoito. Sekä kliinikoiden että potilaiden koulutusta epätyypillisistä haavoista täytyy parantaa. Viimeiseksi, tarvitaan lisää laadukasta tutkimusta myös tulosten, kuten elämänlaadun mittaamiseksi ja kivunhoidon arvioimiseksi, ei vain haavan paranemistulosten selvittämiseksi.



# 15. Terveystalous ja organisaatio

**E**pätyypillisten haavojen hoidon kustannuksia ei tunneta hyvin, sillä niiden etiologia vaihtelee, ja koska niiden tiedot usein yhdistetään alaraajahaavojen sekä kroonisten haavojen tutkimuksiin. Kuitenkin epätyypillisten haavojen sekä rahalliset että inhimilliset menetykset voivat olla merkittävät mm. diagnosoiviveen, potilaan liitännäissairauksen ja kroonisen tulehdusreaktion aiheuttaman seisahtuneen paranemisen johdosta. Harvinaisuudesta johtuen hoidoista ei ole korkealaatuista näyttöä: Tutkimuksiin otetaan usein erilaisia matalan näytönasteen paikallis- ja systeemihoidoja, ja tutkiminen on ongelmallista myös rekrytointivaikeuden vuoksi. Esim. PG on kliininen ja poissulkudiagnoosi, jolla ei yleensä ole spesifejä löydöksiä,<sup>339</sup> joten hoidon aloitus voi viivästyä aiheuttaen lisämenetyksiä.

Laaja katsaus haavanhoidon terveysekonomia-tutkimuksiin ei kuulu tähän dokumenttiin, mutta on löydettävissä 'EWMA Outcomes in controlled and comparative studies of non-healing wounds'-dokumentista.<sup>340</sup>

## Kansantalouden kustannukset

Epätyypillisten haavojen kansantaloudellisten kustannusten arviointi on rajoittunutta. Kroonisten haavojen kustannukset ovat yleisesti hyvin dokumentoitu<sup>341</sup> ja niiden odotetaan nousevan lihavuuden, diabeteksen ja muiden autoimmuunitautien yleistyessä.

Yli 400,000 australialaisella on krooninen haava.<sup>342</sup> Kolmannes haavoista on kestänyt yli kuusi kuukautta, viidesosa vuoden tai enemmän.<sup>342</sup> Australiassa kroonisiin haavoihin käytetään vuosittain arviolta kolme miljardia Australian dollaria eli noin 2% maan terveystalousta.<sup>342</sup> Muissa länsimaissa nähdään vastaavia lukuja. Ison Britannian ja Pohjois-Irlannin alueella kroonisten haavojen hoitoon käytetään 3% terveydenhuollon menoista.<sup>343</sup> Walesilaisessa julkisen terveydenhuoltojärjestelmän (NHS) tietoja käyttäneessä tutkimuksessa pääteltiin että kroonisten haavojen prevalenssi on 6% ja ne kuluttavat ainakin 5,5% NHS:n menoista.<sup>342 345</sup> Noin 2,2 miljoonalla potilaalla on krooninen haava<sup>344</sup> ja nämä aiheuttavat komorbiditeetteineen terveydenhuoltojärjestelmälle 5,3 miljardin punnan vuosikustannuksen.<sup>341</sup> Eri puolilla Eurooppaa haavoihin käytetään 2–4% terveydenhuollon menoista ja lukemat ovat nousussa.<sup>343</sup> Kroonisen haavan hoito maksaa keskimäärin 6000–10000 euroa vuodessa.<sup>343</sup> Alkuperäisen haavan paranemisen kustannusten lisäksi haavojen uusiutuminen on yleistä, mikä voi johtaa useiden vuosien jatkuviin kustannuksiin.

## Kustannus organisaatioille

Kroonisista haavoista koituu terveystaloukselle ja organisaatioille valtavat kustannukset. On käytännöllistä saada tietoa kustannuksista, niin ongelman nostamiseksi päättäjiin tietoon, kuin ongelman vähentämisestä saatavien säästöjen laskemisessakin. Haavanhoidon kustannuksista organisaatiotasolla on epäyhdenmukaista tietoa joka vaihtelee riippuen arviointimodeista. Näytön puute vaikeuttaa päätöksentekoa ja hoitolinjauksien kehittämistä, resurssien kohdentamisen parantamista, sekä hinta-hyötysuhteen optimointia.

STOP GAP, randomisoitu kontrolloitu monikeskustutkimus tehtiin kliinikoiden ohjaamiseksi parempiin hoitopäätöksiin PG:a sairastavilla potilailla.<sup>339</sup> Osana tutkimusta Mason ym. vertasivat siklosporiiniin ja prednisolonin kustannustehokkuutta ensi linjan hoitona.<sup>339</sup> Kustannustehokkuudessa ei ollut eroa potilailla joiden leesio oli pieni, <20cm<sup>2</sup>.<sup>339</sup> Jos leesio oli suuri (>20cm<sup>2</sup>), oli siklosporiini kustannustehokkaampi ja paransi potilaan ilmoittamaa elämänlaatua.<sup>339</sup> Hoitopäätöksiin tulevat toki vaikuttamaan niin potilaan toive kuin haittavaikutusriskitkin, mutta tutkimus osoittaa siklosporiinin olevan prednisolonia parempaa terveydenhuollon resurssien käyttöä kustannustehokkuuden ja elämänlaadun suhteen potilaille joilla on suuria PG-haavoja. Tämä todennäköisesti tulee vaikuttamaan hoitolinjauksiin.<sup>339</sup> Ensimmäisenä julkaistuna PG:iin liittyvänä kustannustehokkuusanalyysinä tutkimus avaa mahdollisuuksia tämän alueen lisätutkimukselle.<sup>339</sup>

HS-potilaat kärsivät usein myös diagnoosiviiveestä. Kuitenkin tieto HS:n aiheuttamista suorista ja epäsuorista hoitokustannuksista on rajallista. Tämä krooninen, etenevä, kivulias ja toimintakykyä heikentävä ihosairaus vahingoittaa nuorempaa väestöä, johtaen usein elinikäisen hoidon tarpeeseen.

Tutkimuksissa on osoitettu HS:a sairastavien potilaiden lisääntynyt päivystyskäyntien ja sairaalahoidon tarve.<sup>343</sup> Retrospektiivinen Iso-Britanniassa tehty kohorttitutkimus paljasti korkeakuormitteisen tiheän vastaanotto-, päivystys- ja sairaalakäyntien määrän. Suurin osa sairaalahoidoista oli kirurgisilla osastoilla.<sup>345</sup> Sairaalahaksojen 1.4.2007-31.12.2013 tilastotiedoista tutkimukseen löytyi 11,359 HS-potilasta. Heillä oli 65,544 osastojaksoa; 43,773 päivystyskäyntiä ja 303,204 vastaanottokäyntiä.<sup>346</sup> Keskimääräisen potilaan vuosittaisten käyntien määrän perusteella laskettuna sairaalaresurssien hinta oli 2,027 punttaa yhtä HS:a sairastavaa potilasta kohti.<sup>346</sup>

Suurin osa tutkimuksen potilaista oli työikäisiä joten sosioekonominen työstä poissaolojen vaikutus on merkittävä, vastaten raportoitua 2,7 työpäivää vuodessa.<sup>347</sup> Yhdysvaltalaisen HS:a sairastavien potilaiden haastattelussa 58% vastaajista arvioi taudin aiheuttaneen poissaoloja töistä, keskimäärin 34 päivää vuosittain.<sup>347</sup>

Parantumattomiin haavoihin liittyvät ihosyövät voivat syntyä haavan malignisoitumisesta tai ihosyöpä voi haavautua ja muistuttaa verisuoniperäistä haavaa, jollaisena sitä usein alkuun hoidetaan ja siten oikea diagnoosi ja hoito viivästyvät.<sup>178</sup> Basaliooma ja okasolusyöpä ovat yleisimmät ihosyövät. Yhdessä ne ovat vaaleaihoisten yleisin syöpätyyppi ja niiden ilmaantuvuus kasvaa.<sup>348</sup> Melanooman ilmaantuvuus on myös kasvussa ja se, kuten harvinaisempi Merkelinsolusyöpä, ovat aggressivisia, riippuen siitä missä vaiheessa ne diagnosoidaan. Niiden hoito kirurgisesti, kemoterapialla, immunoterapialla tai sädehoidolla on kallista, kuten uusiutumisen varalta tehtävä seurantakin.

Australialaiset yleislääkärit tapaavat vuosittain yli miljoona potilasta ihosyöprien vuoksi. Näiden potilaiden leikkaus- ja muiden hoitojen, sekä patologisten ja muiden tutkimusten yhteiskustannukset ovat korkeammat kuin millään muulla syövällä.<sup>349</sup> Suurin osa ihosyövästä on auringon aiheuttamia ja Australiassa niiden ilmaantuvuus on kolminkertainen Kanadaan, Yhdysvaltoihin tai Iso-Britanniaan verrattuna.<sup>349</sup> Basalioomien ja okasolusyöprien diagnostiset ja hoitokulut arvioitiin 2010 yhteensä 511 miljoonaksi Australian dollariksi, ja niiden arvioidaan nousevan 700 miljoonaan lähivuosina.<sup>349</sup>

Haavanhoidon ja dermatologian aloilla on enenevästi hoitosuosituksia, mutta niiden kustannustehokkuuden osoittamisessa organisaatioille on aukkoja. Tutkimuksen mukaan hoitosuositukseen perustuva hoito voi olla useimmiten kustannustehokasta tai kustannuksia säästävää.<sup>350</sup> Katsauksessa läpikäytyjen tutkimusten laatu ja käyttökelpoisuus päätöksentekoa ajatellen vaihteli, mutta niistä pääteltiin, että paremmalla tiedolla ja laadukkaammilla kustannusarvioilla päättäjillä on lisääntynyt varmuus edistää hoitosuositukseen perustuvaa hoitoa.<sup>350</sup> Tähän liittyen tanskalaisessa tutkimuksessa todettiin kansallisen, parhaisiin hoitosuositukseen

perustuvan strategian mahdollistavan haavanhoidon kustannusten vähentämisen jopa 30%:lla.<sup>351</sup>

Epätavallisen haavan diagnosointiviive voi johtua rajoitetusta pääsystä erikoislääkärille ja terveydenhuollon ammattilaisten vaihtelevasta ammattitaidosta sekä tietämyksestä. Joissakin tutkimuksissa on osoitettu merkittäviä, esimerkiksi erikoistuneiden haavapoliklinikoiden käyttöönotolla saatuja säästöjä, näyttöön perustuvan hoidon omaksumisen johdosta.<sup>325</sup> Ammattilaisten koulutus, harjoittelu ja nimittäminen kroonisten haavojen hoitoon ovat epäsuoria kustannuksia jotka täytyy sisällyttää organisaation budjettiin kustannuksia arvioidessa ja kustannustehokkaan haavanhoidon resursseja hankkiessa.<sup>325</sup>

Ammattilaisjärjestöjen kuten Euroopan haavanhoitoyhdistys EWMA:n tuottamien hoitosuosituksen käyttöönotolla ja haavanhoidon resursoinnista päättävien asianmukaisella koulutuksella voi olla merkittävä vaikutus haavanhoidon taloudelliseen taakkaan. Potentiaalisesti tehokkuutta voidaan parantaa parhaiten haavanhoitoon liittyvien ammattilaisten tehokkaalla kouluttamisella. Strukturoitu koulutusohjelma nimikkeineen tai auktorisointeineen haavahoidon ammattilaisille, yhdessä uusien hoitosuositusten ja -protokollien kanssa voi vähentää hoidon vaihtelua, laskea kustannuksia ja parantaa hoitutuloksia.<sup>352–354</sup>

## Kustannukset potilaalle

Viimeiseksi, on tärkeätä muistaa potilaan rooli haavanhoidon kustannuksissa. Potilaalle koituvien kulujen kokonaismäärää ei tunneta. Näiden haavojen taakkaa ja suoraa vaikutusta potilaaseen ja hänen perheeseensä aliarvioidaan usein. Epätyypilliset haavat ovat usein muun sairauden oire tai komplikaatio. Epätyypillisiä haavoja voi tulla kaiken ikäisille ja hoito voi kestää koko elämän. Hoitopolut ovat monesti hämmentäviä ja monimutkaisia kun eri alojen ammattilaiset hoitavat haavaa ja potilaalle koituu kustannuksia ylimääräisestä matkustamisesta, töistä poissaoloista, diagnostisista kokeista ja poliklinikkamaksuista.

Krooniset haavat huonontavat merkittävästi elämänlaatua, hyvinvointia ja työkykyä. Ne lisäävät sosiaalista eristyneisyyttä.

Riippuen taloudellisesta tuesta ja haavanhoitopalveluiden sekä -tuotteiden saatavuudesta, krooniset haavat voivat aiheuttaa potilaalle huomattavia henkilökohtaisia kuluja. Haavanhoidon siirtyminen enenevässä määrin kotiin on siirtänyt kustannuksia terveydenhuollolta potilaille niissä maissa ja tilanteissa joissa kotihoidon kuluja ei korvata.

Kustannukset esimerkiksi kotihoidon käynneistä, haavasidoksista ja tukisidoksista voivat olla merkittäviä ja siten vaikuttaa hoitopäätöksiin. Lisäksi nämä tekijät sotkevat eri hoitojärjestelmissä tapahtuvan haavanhoidon kustannusten suoraa vertailua.

# 16. Johtopäätökset

**A** Epätyypilliset haavat käsittävät noin 20 prosenttia kaikista kroonisista haavoista.<sup>3-5</sup> Näiden haavojen osalta on selkeä tarve prospektiivisille monikeskustutkimuksille. Laajan kirjallisuushaun tuloksena huomattiin että on harvoja kliinisiä tutkimuksia, ja monet niistä potilastapauksia tai retrospektiivisiä tutkimuksia. PG:n osalta on kaksi prospektiivistä randomoitua tutkimusta; toinen vertaili kahden viikon aikana infliksimabia plaseboon, ja koska infliksimabin kliininen teho oli parempi kuin plasebolla (46% versus 6%), näiden kahden viikon jälkeen plaseboryhmä sai myös infliksimabia.<sup>35</sup>

Toinen monikeskustutkimus vertaili siklosporiinin ja prednisolonin tehoa (112 potilasta). Siklosporiinilla ja prednisolonilla ei ollut eroa erilaisissa päätetapahtumissa.<sup>34</sup> Kalsifylaksian osalta monikeskustutkimukset ovat käynnissä. Tarvitaan kuitenkin lisää tutkimusta biologisista lääkkeistä vertailtuna prednisoloniin tai siklosporiiniin.<sup>253</sup> Tämän dokumentin kirjoittajaryhmä suosittelee seuraavia tulevaisuuden projekteja:

1. Päätetapahtumiksi suositellaan esim. paranemisnopeus (esim. 6 viikon kohdalla), paranemisaika, potilaan raportoima kipu, elämänlaatu, lääkkeiden aiheuttamat haittavaikutukset lääkkeistä sekä komplikaatiot kuten infektio, selluliitti, sepsis ja kuolema.<sup>34</sup>

2. Monien näiden inflammatoristen haavojen tarkka patofysiologia on vielä tuntematon. Jotta voidaan räätälöidä täsmähoitoja tarvitaan lisää tietoutta inflammatorisista ja tukkeuttavista mekanismeista. Emme esimerkiksi tiedä mikä hoito voisi spesifisesti vähentää subkutaanista arterioloskleroosia.

3. On jonkinasteista näyttöä aikaisesta ihonsiirreikkausta arteriolopatioissa, jotta nekroosin ja inflammaation noidankehä saadaan taltutettua ja kipua vähennettyä.<sup>146</sup> Vastakohtana perinteiselle konseptille missä haavapohja optimoidaan ihonsiirreikkausta varten, paranemista voidaan havaita vaikka haavapohja olisi vielä katteinen.<sup>144</sup> Tämän ilmiön tarkkoja mediaattoreita olisi mielenkiintoista tutkia.

4. Koska jokainen paranematon haava, riippumatta etiologiasta, on inflammatorinen leesio, tulisi paikalliskortikoidien ja takrolimuusin vaikutusta tutkia laajemmin. Pro-inflammatoriset ja anti-inflammatoriset makrofagifenytyypit näyttelevät suurta roolia, joten nämä solut voisivat olla kohde tulevaisuuden hoidoille.<sup>355</sup> Ottaen huomioon ihonsiirteiden anti-inflammatorisen vaikutuksen haavan paranemisessa, tulisi tutkia miten keratinosyytit ja molekyylit jotka vaikuttavat loppuvaiheen epitelisaatiassa

säatelevät mikroympäristöä epänormaalissa pitkittyneessä inflammatorisessa tilanteessa. Tutkimukset voisivat selvittää aikaisen palasiirron hyötyjä. Palasiirto on helppo ja kustannustehokas keino nopeuttaa haavan paranemista. Tarvitaan myös prospektiivisiä tutkimuksia alipaineimuhoidosta ja edistyneemmistä hoidoista, myös kustannustehokkuden näkökulmasta.

5. Epätyypillisten haavojen hoidon haasteena on myös konsensuksen ja kustannustutkimusten puute. Lisäksi monet tutkimukset ovat keskittyneet vain haavan paranemiseen eivätkä ota huomioon uusiutumista. On suositeltavaa että remissioaika ja uusiutumiskertojen määrä otettaisiin myös huomioon näissä tutkimuksissa. Tutkimukset jotka huomioivat diagnoosiviiveitä olisivat myös tärkeitä sekä potilaiden että organisaatioiden kannalta. Lisäksi, kustannustehokkuus on hyvin harvoin huomioitu epätyypillisten haavojen tutkimuksissa. Kliinikot tietävät että nopea diagnoosi säästää kustannuksia, mutta lukuja tarvitaan päättäjiä varten.

6. Epätyypilliset haavat haastavat klinikon sekä tunnistamisessa, diagnosoinnissa että hoidossa. On tärkeää lisätä tietoisuutta näistä haavoista kaikille terveydenhuollon ammattilaisille, mutta myös perustaa erikoistuneita keskuksia kaikista haastavimmille haavatyypeille. Näiden haavojen hoitopolkuun pitäisi sisällyttää moniammatillinen organisoitu tiimi, joka käsittäisi mm. ihotautilääkärin, verisuoni- ja plastiikkakirurgin, reumatologin, diabetologin, infektiolääkärin, psykiatrin, haavanhoitajan, jalkaterapeutin, nefrologin, psykologin, ravitsemusterapeutin, fysioterapeutin ja sosiaalityöntekijän.

Lopuksi haluamme vielä painottaa varhaisen tunnistamisen ja asiantuntijakonsultaation näissä haavoissa. "Odota ja katso" – asenne voi johtaa tuhoisiin seurauksiin. Toivomme että algoritmi auttaa arjen työssä haavapotilaiden systemaattista arviointia ja että dokumenttia levitetään ja käytetään kaikkia haavoja hoitavien terveydenhuollon ammattilaisten keskuudessa. Toivomme myös että dokumentti stimuloi klinikkoja ja tutkijoita hedelmälliseen translationaaliseen tutkimukseen. Lopuksi haluamme kiittää kaikista palautteesta ja kommenteista mitä saimme ympäri maailmaa. Olemme vilpittömän kiitollisia niistä ja toivomme dokumentin hyödyttävän sekä klinikoita että potilaita.

# 17. Lähteet

1. Health Service Executive. Multidiscip. Team Health Serv. Exec. (2013)
2. Wiecha J, Pollard T. The interdisciplinary eHealth team: chronic care for the future. *J Med Internet Res* 2004; 6(3):e22. <https://dx.doi.org/10.2196%2Fjmir.6.3.e22>
3. Shanmugam VK, Angra D, Rahimi H, McNish S. Vasculitic and autoimmune wounds. *J Vasc Surg Venous Lymphat Disord* 2017; 5(2):280–292. <https://dx.doi.org/10.1016/j.jvsv.2016.09.006>
4. Shanmugam VK, Schilling A, Germinario A et al. Prevalence of immune disease in patients with wounds presenting to a tertiary wound healing centre. *Int Wound J* 2012; 9(4):403–411. <https://dx.doi.org/10.1111/j.1742-481X.2011.00899.x>
5. Körber A, Klode J, Al-Benna S et al. Etiology of chronic leg ulcers in 31,619 patients in Germany analyzed by an expert survey. *JDDG: Journal der Deutschen Dermatologischen Gesellschaft* 2011; 9(2):116–121. <https://dx.doi.org/10.1111/j.1610-0387.2010.07535.x>
6. Shelling ML, Federman DG, Kirsner RS. Clinical approach to atypical wounds with a new model for understanding hypertensive ulcers. *Arch Dermatol* 2010; 146(9):1026–1029. <https://dx.doi.org/10.1001/archdermatol.2010.213>
7. Hoffman MD. Atypical ulcers. *Dermatol Ther* 2013; 26(3):222–235. <https://dx.doi.org/10.1111/dth.12048>
8. Mooij MC, Huisman LC. Chronic leg ulcer: does a patient always get a correct diagnosis and adequate treatment? *Phlebology* 2016; 31(1 suppl):68–73. <https://dx.doi.org/10.1177/0268355516632436>
9. Alavi A, Sibbald RG, Phillips TJ et al. What's new: Management of venous leg ulcers. *J Am Acad Dermatol* 2016; 74(4):627–640. <https://dx.doi.org/10.1016/j.jaad.2014.10.048>
10. Hradil E, Jeppsson C, Hamnerius N, Svensson Å. The diagnosis you wish you had never operated on: Pyoderma gangrenosum misdiagnosed as necrotizing fasciitis—a case report. *Acta Orthop* 2017; 88(2):231–233. <https://dx.doi.org/10.1080/17453674.2016.1260403>
11. Janowska A, Oranges T, Chiricozzi A et al. Synergism of Therapies After Postoperative Autograft Failure in a Patient With Melanoma of the Foot Misdiagnosed as a Pressure Ulcer. *Wounds* 2018; 30(4):E41–E43
12. Langan SM, Groves RV, Card TR, Gulliford MC. Incidence, mortality, and disease associations of pyoderma gangrenosum in the United Kingdom: a retrospective cohort study. *J Invest Dermatol* 2012; 132(9):2166–2170. <https://dx.doi.org/10.1038/jid.2012.130>
13. García-Lozano JA, Ocampo-Candiani J, Martínez-Cabrales SA, Garza-Rodríguez V. An Update on Calciphylaxis. *Am J Clin Dermatol* 2018; 19(4):599–608. <https://dx.doi.org/10.1007/s40257-018-0361-x>
14. Jones B, Lake A, Harper C. My wound and I: patients' perspective. *J Vis Commun Med* 2016; 39(3-4):120–126. <https://dx.doi.org/10.1080/17453054.2016.1246060>
15. Solowiej K, Mason V, Upton D. Review of the relationship between stress and wound healing; part 1. *J Wound Care* 2009; 18(9):357–366. <https://dx.doi.org/10.12968/jowc.2009.18.9.44302>
16. Tiri H, Huilaja L, Jokelainen J et al. Women with Hidradenitis Suppurativa Have an Elevated Risk of Suicide. *J Invest Dermatol* 2018; 138(12):2672–2674. <https://dx.doi.org/10.1016/j.jid.2018.06.171>
17. Al Ghazal P, Herberger K, Schaller J et al. Associated factors and comorbidities in patients with pyoderma gangrenosum in Germany: a retrospective multicentric analysis in 259 patients. *Orphanet J Rare Dis* 2013; 8(1):136. <https://dx.doi.org/10.1186/1750-1172-8-136>
18. Jockenhöfer F, Klode J, Kröger K et al. Patients with pyoderma gangrenosum - analyses of the German DRG data from 2012. *Int Wound J* 2016; 13(5):951–956. <https://dx.doi.org/10.1111/iwj.12463>
19. Wang EA, Steel A, Luxardi G et al. Classic Ulcerative Pyoderma Gangrenosum Is a T Cell-Mediated Disease Targeting Follicular Adnexal Structures: A Hypothesis Based on Molecular and Clinicopathologic Studies. *Front Immunol* 2018; 8:1980. <https://dx.doi.org/10.3389/fimmu.2017.01980>
20. Marzano AV, Borghi A, Meroni PL, Cugno M. Pyoderma gangrenosum and its syndromic forms: evidence for a link with autoinflammation. *Br J Dermatol* 2016; 175(5):882–891. <https://dx.doi.org/10.1111/bjd.14691>
21. Cugno M, Borghi A, Marzano AV. PAPA, PASH and PAPASH Syndromes: Pathophysiology, Presentation and Treatment. *Am J Clin Dermatol* 2017; 18(4):555–562. <https://dx.doi.org/10.1007/s40257-017-0265-1>
22. Cosgarea I, Lovric Z, Körber A, Dissemont J. Successful treatment of refractory pyoderma gangrenosum with ustekinumab only after excision of renal cell carcinoma. *Int Wound J* 2016; 13(5):1041–1042. <https://dx.doi.org/10.1111/iwj.12377>
23. Hadi A, Lebwohl M. Clinical features of pyoderma gangrenosum and current diagnostic trends. *J Am Acad Dermatol* 2011; 64(5):950–954. <https://dx.doi.org/10.1016/j.jaad.2010.01.049>
24. Herberger K, Dissemont J, Hohaus K et al. Treatment of pyoderma gangrenosum: retrospective multicentre analysis of 121 patients. *Br J Dermatol* 2016; 175(5):1070–1072. <https://dx.doi.org/10.1111/bjd.14619>
25. Barbosa NS, Tolkachjov SN, el-Azhary RA et al. Clinical features, causes, treatments, and outcomes of peristomal pyoderma gangrenosum (PPG) in 44 patients: The Mayo Clinic experience, 1996 through 2013. *J Am Acad Dermatol* 2016; 75(5):931–939. <https://dx.doi.org/10.1016/j.jaad.2016.05.044>
26. Zuo KJ, Fung E, Tredget EE, Lin AN. A systematic review of post-surgical pyoderma gangrenosum: Identification of risk factors and proposed management strategy. *J Plast Reconstr Aesthet Surg* 2015; 68(3):295–303. <https://dx.doi.org/10.1016/j.bjps.2014.12.036>
27. Larcher L, Schwaiger K, Eisendle K et al. Aesthetic breast augmentation mastopexy followed by post-surgical pyoderma gangrenosum (pspg): clinic, treatment, and review of the literature. *Aesthetic Plast Surg* 2015; 39(4):506–513. <https://dx.doi.org/10.1007/s00266-015-0499-3>
28. André MF, Piette JC, Kémény JL et al.; French Study Group on Aseptic Abscesses. Aseptic Abscesses. *Medicine (Baltimore)* 2007; 86(3):145–161. <https://dx.doi.org/10.1097/md.0b013e1806449f3>
29. Jockenhöfer F, Wollina U, Salva KA et al. The PARACELSUS score: a novel diagnostic tool for pyoderma gangrenosum. *Br J Dermatol* 2018; 10.1111/bjd.16401
30. Maverakis E, Ma C, Shinkai K et al. Diagnostic Criteria of Ulcerative Pyoderma Gangrenosum. *JAMA Dermatol* 2018; 154(4):461–466. <https://dx.doi.org/10.1001/jamadermatol.2017.5980>
31. Kutlubay Z, Tüzün Y, Wolff R. The pathology test as a diagnostic tool. *Skinmed* 2017; 15(2):97–104

32. Al Ghazal P, Dissemmond J. Therapy of pyoderma gangrenosum in Germany: results of a survey among wound experts. *JDDG: Journal der Deutschen Dermatologischen Gesellschaft* 2015; 13(4):317–324. <https://dx.doi.org/10.1111/ddg.12585>
33. Partridge AC, Bai JW, Rosen CF et al. Effectiveness of systemic treatments for pyoderma gangrenosum: a systematic review of observational studies and clinical trials. *Br J Dermatol* 2018; 179(2):290–295. <https://dx.doi.org/10.1111/bjd.16485>
34. Ormerod AD, Thomas KS, Craig FE et al. Comparison of the two most commonly used treatments for pyoderma gangrenosum: results of the STOP GAP randomised controlled trial. *BMJ* 2015; 350 jun 12 3:h2958. <https://dx.doi.org/10.1136/bmj.h2958>
35. Brooklyn TN, Dunnill MG, Shetty A et al. Infliximab for the treatment of pyoderma gangrenosum: a randomised, double blind, placebo controlled trial. *Gut* 2006; 55(4):505–509. <https://dx.doi.org/10.1136/gut.2005.074815>
36. Dissemmond J, Assenheimer B, Engels P et al. M.O.I.S.T. - a concept for the topical treatment of chronic wounds. *JDDG* 2017; 15(4):443–445. <https://dx.doi.org/10.1111/ddg.13215>
37. Leiphart PA, Lam CC, Foulke GT. Suppression of pathergy in pyoderma gangrenosum with infliximab allowing for successful tendon debridement. *JAAD Case Rep* 2018; 4(1):98–100. <https://dx.doi.org/10.1016/j.jacr.2017.08.009>
38. Strohal R, Dissemmond J, Jordan O'Brien J et al. EWMA Document: Debridement: An updated overview and clarification of the principle role of debridement. *J Wound Care* 2013; 22(Suppl 1):S1–S49. <https://dx.doi.org/10.12968/jowc.2013.22.Suppl.1>
39. Seo HI, Lee HJ, Han KH. Hyperbaric oxygen therapy for pyoderma gangrenosum associated with ulcerative colitis. *Intest Res* 2018; 16(1):155–157. <https://dx.doi.org/10.5217/ir.2018.16.1.155>
40. Pichler M, Thuile T, Gatscher B et al. Systematic review of surgical treatment of pyoderma gangrenosum with negative pressure wound therapy or skin grafting. *J Eur Acad Dermatol Venereol* 2017; 31(2):e61–e67. <https://dx.doi.org/10.1111/jdv.13727>
41. Dissemmond J, Storck M, Kröger K, Stücker M. [Indications and contraindications for modern compression therapy]. [Article in German]. *Wien Med Wochenschr* 2018; 168(9–10):228–235. <https://dx.doi.org/10.1007/s10354-017-0605-z>
42. Wilkes SR, Williams HC, Ormerod AD et al. Is speed of healing a good predictor of eventual healing of pyoderma gangrenosum? *J Am Acad Dermatol* 2016; 75(6):1216–1220.e2. <https://dx.doi.org/10.1016/j.jaad.2016.07.049>
43. Jennette JC, Falk RJ, Bacon PA et al. 2012 Revised International Chapel Hill Consensus Conference Nomenclature of Vasculitides. *Arthritis Rheum* 2013; 65(1):1–11. <https://dx.doi.org/10.1002/art.37715>
44. Linos K, Cribrier B, Carlson J. Cutaneous cryoglobulinemic vasculitis. In: *Dammacco F: HCV infection and cryoglobulinemia*. Springer Verl, 2012
45. Ramos-Casals M, Stone JH, Cid MC, Bosch X. The cryoglobulinemias. *Lancet* 2012; 379(9813):348–360. [https://dx.doi.org/10.1016/S0140-6736\(11\)60242-0](https://dx.doi.org/10.1016/S0140-6736(11)60242-0)
46. Terrier B, Karras A, Kahn JE et al. The spectrum of type I cryoglobulinemia vasculitis: new insights based on 64 cases. *Medicine (Baltimore)* 2013; 92(2):61–68. <https://dx.doi.org/10.1097/MD.0b013e318288925c>
47. Sunderkötter CH et al. Nomenclature of Cutaneous Vasculitis: Dermatologic Addendum to the 2012 Revised International Chapel Hill Consensus Conference Nomenclature of Vasculitides. *Arthritis Rheumatol*. Hoboken NJ 70, 171–184 (2018)
48. Yus ES, Simón RS, Requena L. Vein, artery, or arteriole? A decisive question in hypodermal pathology. *Am J Dermatopathol* 2012; 34(2):229–232. <https://dx.doi.org/10.1097/DAD.0b013e3182157ed1>
49. Criado PR, Marques GF, Morita TC, de Carvalho JF. Epidemiological, clinical and laboratory profiles of cutaneous polyarteritis nodosa patients: Report of 22 cases and literature review. *Autoimmun Rev* 2016; 15(6):558–563. <https://dx.doi.org/10.1016/j.autrev.2016.02.010>
50. Carlson JA, Chen KR. Cutaneous vasculitis update: neutrophilic muscular vessel and eosinophilic, granulomatous, and lymphocytic vasculitis syndromes. *Am J Dermatopathol* 2007; 29(1):32–43. <https://dx.doi.org/10.1097/01.dad.0000245198.80847.ff>
51. Sunderkötter C, de Groot K. [Therapy of vasculitis and vasculopathies]. [Article in German]. *Hautarzt* 2008; 59(5):382–393. <https://dx.doi.org/10.1007/s00105-008-1530-2>
52. Yang YH, Yu HH, Chiang BL. The diagnosis and classification of Henoch–Schönlein purpura: An updated review. *Autoimmun Rev* 2014; 13(4-5):355–358. <https://dx.doi.org/10.1016/j.autrev.2014.01.031>
53. Heineke MH, Ballering AV, Jamin A et al. New insights in the pathogenesis of immunoglobulin A vasculitis (Henoch–Schönlein purpura). *Autoimmun Rev* 2017; 16(12):1246–1253. <https://dx.doi.org/10.1016/j.autrev.2017.10.009>
54. Sunderkötter C. Vasculitis of small blood vessels - some riddles about IgA and about the complexity of transmigration. *Exp Dermatol* 2009; 18(1):91–96. <https://dx.doi.org/10.1111/j.1600-0625.2008.00791.x>
55. Sunderkötter C, Seeliger S, Schönlau F et al. Different pathways leading to cutaneous leukocytoclastic vasculitis in mice. *Exp Dermatol* 2001 Dec; 10(6):391–404. <https://dx.doi.org/10.1034/j.1600-0625.2001.100602.x>
56. Sindrilaru A, Seeliger S, Ehrchen JM et al. Site of blood vessel damage and relevance of CD18 in a murine model of immune complex-mediated vasculitis. *J Invest Dermatol* 2007; 127(2):447–454. <https://dx.doi.org/10.1038/sj.jid.5700563>
57. Requena L, Kutzner H, Angulo J, Renedo G. Generalized livedo reticularis associated with monoclonal cryoglobulinemia and multiple myeloma. *J Cutan Pathol* 2007; 34(2):198–202. <https://dx.doi.org/10.1111/j.1600-0560.2006.00594.x>
58. Braverman IM, Yen A. Demonstration of immune complexes in spontaneous and histamine-induced lesions and in normal skin of patients with leukocytoclastic angitis. *J Invest Dermatol* 1975; 64(2):105–112. <https://dx.doi.org/10.1111/1523-1747.ep12510321>
59. Gower RG, Mitchell Sams W Jr et al. Leukocytoclastic vasculitis: sequential appearance of immunoreactants and cellular changes in serial biopsies. *J Invest Dermatol* 1977; 69(5):477–484. <https://dx.doi.org/10.1111/1523-1747.ep12511631>
60. Arora A, Wetter DA, Gonzalez-Santiago TM et al. Incidence of leukocytoclastic vasculitis, 1996 to 2010: a population-based study in Olmsted County, Minnesota. *Mayo Clin Proc* 2014; 89(11):1515–1524. <https://dx.doi.org/10.1016/j.mayocp.2014.04.015>
61. García-Porrúa C, González-Gay MA. Comparative clinical and



- epidemiological study of hypersensitivity vasculitis versus Henoch-Schönlein purpura in adults. *Semin Arthritis Rheum* 1999; 28(6):404–412. [https://dx.doi.org/10.1016/S0049-0172\(99\)80006-7](https://dx.doi.org/10.1016/S0049-0172(99)80006-7)
62. Sunderkötter C, Bonsmann G, Sindrilaru A, Luger T. Management of leukocytoclastic vasculitis. *J Dermatolog Treat* 2005; 16(4):193–206. <https://dx.doi.org/10.1080/09546630500277971>
  63. Schroeter AL, Conn DL, Jordon RE. Immunoglobulin and complement deposition in skin of rheumatoid arthritis and systemic lupus erythematosus patients. *Ann Rheum Dis* 1976; 35(4):321–326. <https://dx.doi.org/10.1136/ard.35.4.321>
  64. Chen KR, Toyohara A, Suzuki A, Miyakawa S. Clinical and histopathological spectrum of cutaneous vasculitis in rheumatoid arthritis. *Br J Dermatol* 2002; 147(5):905–913. <https://dx.doi.org/10.1046/j.1365-2133.2002.04933.x>
  65. Ramos-Casals M, Nardi N, Lagrutta M et al. Vasculitis in systemic lupus erythematosus: prevalence and clinical characteristics in 670 patients. *Medicine (Baltimore)* 2006; 85(2):95–104. <https://dx.doi.org/10.1097/01.md.00000216817.35937.70>
  66. Yates M, Watts R. ANCA-associated vasculitis. *Clin Med (Northfield Ill)* 2017; 17(1):60–64. <https://dx.doi.org/10.7861/clinmedicine.17-1-60>
  67. K, Krumbholz M, Schönhermarck U, Back W et al. Netting neutrophils in autoimmune small-vessel vasculitis. *Nat Med* 2009; 15(6):623–625. <https://dx.doi.org/10.1038/nm.1959>
  68. Chen KR. Skin involvement in ANCA-associated vasculitis. *Clin Exp Nephrol* 2013; 17(5):676–682. <https://dx.doi.org/10.1007/s10157-012-0736-x>
  69. Geetha D, Jin Q, Scott J, Hruskova Z et al. Comparisons of Guidelines and Recommendations on Managing Antineutrophil Cytoplasmic Antibody-Associated Vasculitis. *Kidney Int Rep* 2018; 3(5):1039–1049. <https://dx.doi.org/10.1016/j.ekir.2018.05.007>
  70. Schirmer JH, Aries PM, de Groot K et al. S1 guidelines Diagnostics and treatment of ANCA-associated vasculitis. *Z Rheumatol* 2017; 76(S3 Suppl 3):77–104. <https://dx.doi.org/10.1007/s00393-017-0394-1>
  71. Segura S, Pujol RM, Trindade F, Requena L. Vasculitis in erythema induratum of Bazin: A histopathologic study of 101 biopsy specimens from 86 patients. *J Am Acad Dermatol* 2008; 59(5):839–851. <https://dx.doi.org/10.1016/j.jaad.2008.07.030>
  72. Llamas-Velasco M, Alegría V, Santos-Briz Á et al. Occlusive Nonvasculitic Vasculopathy. *Am J Dermatopathol* 2017; 39(9):637–662. <https://dx.doi.org/10.1097/DAD.0000000000000766>
  73. Carlson JA, Chen KR. Cutaneous Pseudovasculitis. *Am J Dermatopathol* 2007; 29(1):44–55. <https://dx.doi.org/10.1097/01.dad.00000245195.35106.3c>
  74. Ehrmann S. [A new vascular symptom of syphilis.] *Wien Med Wochenschr* 1907; 57:777–782
  75. Lie JT. Cholesterol atheromatous embolism. The great masquerader revisited. *Pathol Annu* 1992; 27(Pt 2):17–50
  76. Ghanem F, Vodnal D, K Kalavakunta J et al. Cholesterol crystal embolization following plaque rupture: a systemic disease with unusual features. *J Biomed Res* 2017; 31(2):82–94
  77. Marneros AG, Blanco F, Husain S et al. Classification of cutaneous intravascular breast cancer metastases based on immunolabeling for blood and lymph vessels. *J Am Acad Dermatol* 2009; 60(4):633–638. <https://dx.doi.org/10.1016/j.jaad.2008.11.008>
  78. Lugassy C, Zadrán S, Bentolilla LA et al. Angiotropism, pericytic mimicry and extravascular migratory metastasis in melanoma: an alternative to intravascular cancer dissemination. *Cancer Microenviron* 2014; 7(3):139–152. <https://dx.doi.org/10.1007/s12307-014-0156-4>
  79. Alcaraz I, Cerroni L, Rütten A et al. Cutaneous metastases from internal malignancies: a clinicopathologic and immunohistochemical review. *Am J Dermatopathol* 2012; 34(4):347–393. <https://dx.doi.org/10.1097/DAD.0b013e31823069cf>
  80. Vinson RP, Chung A, Elston DM, Keller RA. Septic microemboli in a Janeway lesion of bacterial endocarditis. *J Am Acad Dermatol* 1996; 35(6):984–985. [https://dx.doi.org/10.1016/S0190-9622\(96\)90125-5](https://dx.doi.org/10.1016/S0190-9622(96)90125-5)
  81. Alpert JS. Osler's nodes and Janeway lesions are not the result of small-vessel vasculitis. *Am J Med* 2013; 126(10):843–844. <https://dx.doi.org/10.1016/j.amjmed.2013.04.002>
  82. Delgado-Jiménez Y, Fraga J, Fernández-Herrera J, García-Diez A. [Septic vasculopathy] *Actas Dermo-Sifiliográficas* 2007; 98(Suppl 1):22–28
  83. Habib G, Lancellotti P, Antunes MJ et al. 2015 ESC Guidelines for the management of infective endocarditis. *Eur Heart J* 2015; 36(44):3075–3128. <https://dx.doi.org/10.1093/eurheartj/ehv319>
  84. Prechel M, Walenga J. Heparin-induced thrombocytopenia: an update. *Semin Thromb Hemost* 2012; 38(05):483–496. <https://dx.doi.org/10.1055/s-0032-1306432>
  85. Cacoub P, Comarmond C, Domont F et al. Cryoglobulinemia Vasculitis. *Am J Med* 2015; 128(9):950–955. <https://dx.doi.org/10.1016/j.amjmed.2015.02.017>
  86. Ramirez GA, Campochiaro C, Salmaggi C et al. Bortezomib in type I cryoglobulinemic vasculitis: are we acting too late? *Intern Med* 2015; 54(9):1119–1123. <https://dx.doi.org/10.2169/INTERNALMEDICINE.54.3668>
  87. Gupta V, El Ters M, Kashani K et al. Crystalglobulin-Induced Nephropathy. *J Am Soc Nephrol* 2015; 26(3):525–529. <https://dx.doi.org/10.1681/ASN.2014050509>
  88. Nazarian RM, Van Cott EM, Zembowicz A, Duncan LM. Warfarin-induced skin necrosis. *J Am Acad Dermatol* 2009; 61(2):325–332. <https://dx.doi.org/10.1016/j.jaad.2008.12.039>
  89. Fred HL. Skin Necrosis Induced by Coumarin Congeners. *Tex Heart Inst J* 2017; 44(4):233–236. <https://dx.doi.org/10.14503/THIJ-17-6430>
  90. Thornsberry LA, LoSicco KI, English JC 3rd. The skin and hypercoagulable states. *J Am Acad Dermatol* 2013; 69(3):450–462. <https://dx.doi.org/10.1016/j.jaad.2013.01.043>
  91. Watt SG, Winhoven S, Hay CR, Lucas GS. Purpura fulminans in paroxysmal nocturnal haemoglobinuria. *Br J Haematol* 2007; 137(4):271. <https://dx.doi.org/10.1111/j.1365-2141.2007.06522.x>
  92. Chalmers E, Cooper P, Forman K et al. Purpura fulminans: recognition, diagnosis and management. *Arch Dis Child* 2011; 96(11):1066–1071. <https://dx.doi.org/10.1136/adc.2010.199919>
  93. Milstone LM, Braverman IM. PURPLE (oops!) Atrophie blanche) revisited. *Arch Dermatol* 1998; 134(12):1634–1634. <https://dx.doi.org/10.1001/archderm.134.12.1634>
  94. Llamas-Velasco M, de Argila D, Fraga J, García-Diez A. Cutaneous polyarteritis nodosa with manifestations of livedoid vasculopathy. *Actas Dermo-Sifiliográficas Engl. Ed.* 102, 477–479 (2011).
  95. Mimouni D, Ng PP, Rencic A et al. Cutaneous polyarteritis nodosa in patients presenting with atrophie blanche. *Br J Dermatol* 2003; 148(4):789–794. <https://dx.doi.org/10.1046/j.1365-2133.2003.05176.x>
  96. Alavi A, Hafner J, Dutz JP et al. Livedoid vasculopathy: An in-depth analysis using a modified Delphi approach. *J Am Acad Dermatol* 2013; 69(6):1033–1042.e1. <https://dx.doi.org/10.1016/j.jaad.2013.07.019>
  97. Vasudevan B, Neema S, Verma R. Livedoid vasculopathy: A review of pathogenesis and principles of management. *Indian J Dermatol Venereol Leprol* 2016; 82(5):478–488. <https://dx.doi.org/10.4103/0378-6323.183635>
  98. Franco Marques G, Criado PR, Alves Batista Morita TC, Cajas García MS. The management of livedoid vasculopathy focused on direct oral anticoagulants (DOACs): four case reports successfully treated with rivaroxaban. *Int J Dermatol* 2018; 57(6):732–741. <https://dx.doi.org/10.1111/ijd.13997>
  99. Micieli R, Alavi A. Treatment for Livedoid Vasculopathy. *JAMA Dermatol* 2018; 154(2):193–202. <https://dx.doi.org/10.1001/jamadermatol.2017.4374>
  100. Hafner J. Calciphylaxis and Martorell hypertensive ischemic leg ulcer: same pattern - one pathophysiology. *Dermatology* 2016; 232(5):523–533. <https://dx.doi.org/10.1159/000448245>
  101. Bertran EG, Gonoraky SE, Otero AE. [Martorell hypertensive arteriolar ulcer: Outpatient outcome on 366 cases]. [Articles in French] *Phlebologie* 2001; 54:267–272

102. Hafner J, Keusch G, Wahl C, Burg G. Calciphylaxis: a syndrome of skin necrosis and acral gangrene in chronic renal failure. *Vasa* 1998; 27(3):137–143
103. Hafner J, Nobbe S, Partsch H et al. Martorell hypertensive ischemic leg ulcer: a model of ischemic subcutaneous arteriosclerosis. *Arch Dermatol* 2010; 146(9):961–968. <https://dx.doi.org/10.1001/archdermatol.2010.224>
104. Nigwekar SU, Thadhani R, Brandenburg VM. Calciphylaxis. *N Engl J Med* 2018; 378(18):1704–1714. <https://dx.doi.org/10.1056/NEJMra1505292>
105. Schnier BR, Sheps SG, Juergens JL. Hypertensive ischemic ulcer. *Am J Cardiol* 1966; 17(4):560–565. [https://dx.doi.org/10.1016/0002-9149\(66\)90247-5](https://dx.doi.org/10.1016/0002-9149(66)90247-5)
106. Senet P, Beneton N, Debure C et al. [Hypertensive leg ulcers: epidemiological characteristics and prognostic factors for healing in a prospective cohort]. [Article in French] *Ann Dermatol Venereol* 2012; 139(5):346–349. <https://dx.doi.org/10.1016/j.annder.2011.09.191>
107. Strazzula L, Nigwekar SU, Steele D et al. Intralesional sodium thiosulfate for the treatment of calciphylaxis. *JAMA Dermatol* 2013; 149(8):946–949. <https://dx.doi.org/10.1001/jamadermatol.2013.4565>
108. Kalajian AH, Malhotra PS, Callen JP, Parker LP. Calciphylaxis with normal renal and parathyroid function: not as rare as previously believed. *Arch Dermatol* 2009; 145(4):451–458. <https://dx.doi.org/10.1001/archdermatol.2008.602>
109. Nigwekar SU, Wolf M, Sterns RH, Hix JK. Calciphylaxis from nonuremic causes: a systematic review. *Clin J Am Soc Nephrol* 2008; 3(4):1139–1143. <https://dx.doi.org/10.2215/CJN.00530108>
110. Ramsey-Stewart G. Eutrophication: spontaneous progressive dermatoliponecrosis: a fatal complication of gross morbid obesity. *Obes Surg* 1992; 2(3):263–264. <https://dx.doi.org/10.1381/096089292765560141>
111. Martorell F. [Supra-malleolar ulcers secondary to arteriolitis among women with uncontrolled hypertension]. *Actas Reun Cientif Cuerpo Facul Inst Policlin Barc* 1945; 1(1):6–9
112. Vuerstaek JD, Reeder SW, Henquet CJ, Neumann HA. Arteriosclerotic ulcer of Martorell. *J Eur Acad Dermatol Venereol* 2010; 24(8):867–874. <https://dx.doi.org/10.1111/j.1468-3083.2009.03553.x>
113. Santos PW, He J, Tuffaha A, Wetmore JB. Clinical characteristics and risk factors associated with mortality in calcific uremic arteriolopathy. *Int Urol Nephrol* 2017; 49(12):2247–2256. <https://dx.doi.org/10.1007/s11255-017-1721-9>
114. Lazareth I, Priollet P. [Necrotic angiodermatitis: treatment by early cutaneous grafts]. [Article in French] *Ann Dermatol Venereol* 1995; 122(9):575–578
115. Nicol P, Bernard P, Nguyen P, et al [Retrospective study of hypertensive leg ulcers at Reims University Hospital: Epidemiological, clinical, disease progression data, effects of vitamin K antagonists]. [Article in French] *Ann Dermatol Venereol* 2017; 144(1):37–44. <https://dx.doi.org/10.1016/j.annder.2016.09.039>
116. Priollet P, Juillet Y, Grill S, Phat VN, Housset E. [Necrotic angiodermatitis]. [Article in French] *Ann Dermatol Venereol* 1984; 111(1):55–61
117. Senet P, Vicaut E, Beneton N et al Topical treatment of hypertensive leg ulcers with platelet-derived growth factor-BB: a randomized controlled trial. *Arch Dermatol* 2011; 147(8):926–930. <https://dx.doi.org/10.1001/archdermatol.2011.84>
118. Brandenburg VM, Kramann R, Rothe H et al. Calcific uremic arteriolopathy (calciphylaxis): data from a large nationwide registry. *Nephrol Dial Transplant. Off. Publ. Eur. Dial. Transpl. Assoc. - Eur Ren Assoc* 2017; 32:126–132. <https://doi.org/10.1093/ndt/gfv438>
119. Nigwekar SU, Zhao S, Wenger J et al. A Nationally Representative Study of Calcific Uremic Arteriolopathy Risk Factors. *J Am Soc Nephrol* 2016; 27(11):3421–3429. <https://dx.doi.org/10.1681/ASN.2015091065>
120. Griethe W, Schmitt R, Jurgensen JS et al. Bone morphogenic protein-4 expression in vascular lesions of calciphylaxis. *J Nephrol* 2003; 16(5):728–732
121. Nigwekar SU, Bloch DB, Nazarian RM et al. Vitamin K-Dependent Carboxylation of Matrix Gla Protein Influences the Risk of Calciphylaxis. *J Am Soc Nephrol* 2017; 28(6):1717–1722. <https://dx.doi.org/10.1681/ASN.2016060651>
122. Schäfer C, Heiss A, Schwarz A et al. The serum protein  $\alpha$ 2-Heremans-Schmid glycoprotein/fetuin-A is a systemically acting inhibitor of ectopic calcification. *J Clin Invest* 2003; 112(3):357–366. <https://dx.doi.org/10.1172/JCI17202>
123. Schurgers LJ, Uitto J, Reutelingsperger CP. Vitamin K-dependent carboxylation of matrix Gla-protein: a crucial switch to control ectopic mineralization. *Trends Mol Med* 2013; 19(4):217–226. <https://dx.doi.org/10.1016/j.molmed.2012.12.008>
124. Mikhaylova L, Malmquist J, Nurminkaya M. Regulation of in vitro vascular calcification by BMP4, VEGF and Wnt3a. *Calcif Tissue Int* 2007; 81(5):372–381. <https://dx.doi.org/10.1007/s00223-007-9073-6>
125. Farber EM, Hines EA Jr, Montgomery H, Craig WM. The arterioles of the skin in essential hypertension. *J Invest Dermatol* 1947; 9(6):285–298. <https://dx.doi.org/10.1038/jid.1947.101> Medline
126. Hafner J, Keusch G, Wahl C et al. Uremic small-artery disease with medial calcification and intimal hyperplasia (so-called calciphylaxis): a complication of chronic renal failure and benefit from parathyroidectomy. *J Am Acad Dermatol* 1995; 33(6):954–962. [https://dx.doi.org/10.1016/0190-9622\(95\)90286-4](https://dx.doi.org/10.1016/0190-9622(95)90286-4)
127. Chertow GM, Block GA, Correa-Rotter R et al. Effect of cinacalcet on cardiovascular disease in patients undergoing dialysis. *N Engl J Med* 2012; 367(26):2482–2494. <https://dx.doi.org/10.1056/NEJMoa1205624>
128. Mawad HW, Sawaya BP, Sarin R, Malluche HH. Calcific uremic arteriolopathy in association with low turnover uremic bone disease. *Clin Nephrol* 1999; 52(3):160–166
129. Moe SM, Chen NX. Calciphylaxis and vascular calcification: a continuum of extra-skeletal osteogenesis. *Pediatr Nephrol* 2003; 18(10):969–975. <https://dx.doi.org/10.1007/s00467-003-1276-0>
130. Nigwekar SU, Jiramongkolchai P, Vunderer F et al. Increased bone morphogenetic protein signaling in the cutaneous vasculature of patients with calciphylaxis. *Am J Nephrol* 2017; 46(5):429–438. <https://dx.doi.org/10.1159/000484418>
131. Rothe H, Brandenburg V, Haun M et al. Ecto-5'-Nucleotidase CD73 (NT5E), vitamin D receptor and FGF23 gene polymorphisms may play a role in the development of calcific uremic arteriolopathy in dialysis patients – data from the German Calciphylaxis Registry. *PLoS One* 2017; 12(2):e0172407. <https://dx.doi.org/10.1371/journal.pone.0172407>
132. Shroff R, Long DA, Shanahan C. Mechanistic insights into vascular calcification in CKD. *J Am Soc Nephrol* 2013; 24(2):179–189. <https://dx.doi.org/10.1681/ASN.2011121191>
133. Torregrosa JV, Sánchez-Escuredo A, Barros X et al. Clinical management of calcific uremic arteriolopathy before and after therapeutic inclusion of bisphosphonates. *Clin Nephrol* 2015; 83(4):231–234
134. Yamada S, Giachelli CM. Vascular calcification in CKD-MBD: Roles for phosphate, FGF23, and Klotho. *Bone* 2017; 100:87–93. <https://dx.doi.org/10.1016/j.bone.2016.11.012>
135. Kolios AG, Hafner J, Luder C et al. Comparison of pyoderma gangrenosum and Martorell hypertensive ischaemic leg ulcer in a Swiss cohort. *Br J Dermatol* 2018; 178(2):e125–e126. <https://dx.doi.org/10.1111/bjd.15901>
136. Ratzinger G, Zelger BG, Carlson JA et al. Vasculitic wheel - an algorithmic approach to cutaneous vasculitides. *JDDG* 2015; 13(11):1092–1117. <https://dx.doi.org/10.1111/ddg.12859>
137. Vaiman M, Lazarovitch T, Heller L, Lotan G. Ecthyma gangrenosum and ecthyma-like lesions: review article. *Eur J Clin Microbiol Infect Dis* 2015; 34(4):633–639. <https://dx.doi.org/10.1007/s10096-014-2277-6>

138. Galloway PA, El-Damanawi R, Bardsley V et al. Vitamin K antagonists predispose to calciphylaxis in patients with end-stage renal disease. *Nephron* 2015; 129(3):197–201. <https://dx.doi.org/10.1159/000371449>
139. Knapen MH, Braam LA, Drummen NE et al. Menaquinone-7 supplementation improves arterial stiffness in healthy postmenopausal women. *Thromb Haemost* 2015; 113(05):1135–1144. <https://dx.doi.org/10.1160/TH14-08-0675>
140. Brandenburg VM, Reinartz S, Kaesler N et al. Slower progress of aortic valve calcification with vitamin K supplementation. *Circulation* 2017; 135(21):2081–2083. <https://dx.doi.org/10.1161/CIRCULATIONAHA.116.027011>
141. Nigwekar SU, Brunelli SM, Meade D et al. Sodium thiosulfate therapy for calcific uremic arteriopathy. *Clin J Am Soc Nephrol* 2013; 8(7):1162–1170. <https://dx.doi.org/10.2215/CJN.09880912>
142. Pillai IC, Li S, Romay M et al. Cardiac Fibroblasts Adopt Osteogenic Fates and Can Be Targeted to Attenuate Pathological Heart Calcification. *Cell Stem Cell* 2017; 20(2):218–232.e5. <https://dx.doi.org/10.1016/j.stem.2016.10.005>
143. Chen NX, O'Neill K, Akl NK, Moe SM. Adipocyte induced arterial calcification is prevented with sodium thiosulfate. *Biochem Biophys Res Commun* 2014; 449(1):151–156. <https://dx.doi.org/10.1016/j.bbrc.2014.05.005>
144. Conde Montero E, Guisado Muñoz S, Pérez Jerónimo L et al. Martorell Hypertensive Ischemic Ulcer Successfully Treated With Punch Skin Grafting. *Wounds* 2018; 30(2):E9–E12
145. Zitt E, König M, Vyčtyl A, Auinger M et al. Use of sodium thiosulfate in a multi-interventional setting for the treatment of calciphylaxis in dialysis patients. *Nephrol Dial Transplant* 2013; 28(5):1232–1240. <https://dx.doi.org/10.1093/ndt/fgs548>
146. Dagregorio G, Guillet G. A retrospective review of 20 hypertensive leg ulcers treated with mesh skin grafts. *J Eur Acad Dermatol Venereol* 2006; 20(2):166–169. <https://dx.doi.org/10.1111/j.1468-3083.2006.01399.x>
147. Velpeau, A.A. [Medical dictionary, or general directory of medical sciences considered under the theoretical and practical report]. *Béchet Jeune* 30, (1839)
148. Jemec GB. Hidradenitis Suppurativa. *N Engl J Med* 2012; 366(2):158–164. <https://dx.doi.org/10.1056/NEJMcp1014163>
149. Zouboulis CC, del Marmol V, Mrowietz U et al. Hidradenitis Suppurativa/Acne Inversa: Criteria for Diagnosis, Severity Assessment, Classification and Disease Evaluation. *Dermatology* 2015; 231(2):184–190. <https://dx.doi.org/10.1159/000431175>
150. Gasparic J, Theut Riis P, Jemec GB. Recognizing syndromic hidradenitis suppurativa: a review of the literature. *J Eur Acad Dermatol Venereol* 2017; 31(11):1809–1816. <https://dx.doi.org/10.1111/jdv.14464>
151. Thorlacius L, Cohen AD, Gislason GH et al. Increased Suicide Risk in Patients with Hidradenitis Suppurativa. *J Invest Dermatol* 2018; 138(1):52–57. <https://dx.doi.org/10.1016/j.jid.2017.09.008>
152. Egeberg A, Gislason GH, Hansen PR. Risk of Major Adverse Cardiovascular Events and All-Cause Mortality in Patients With Hidradenitis Suppurativa. *JAMA Dermatol* 2016; 152(4):429–434. <https://dx.doi.org/10.1001/jamadermatol.2015.6264>
153. Jemec GB, Kimball AB. Hidradenitis suppurativa: Epidemiology and scope of the problem. *J Am Acad Dermatol* 2015; 73(5 Suppl 1):S4–S7. <https://dx.doi.org/10.1016/j.jaad.2015.07.052>
154. Saunte DM, Boer J, Stratigos A et al. Diagnostic delay in hidradenitis suppurativa is a global problem. *Br J Dermatol* 2015; 173(6):1546–1549. <https://dx.doi.org/10.1111/bjd.14038>
155. Deckers IE, Janse IC, van der Zee HH et al. Hidradenitis suppurativa (HS) is associated with low socioeconomic status (SES): A cross-sectional reference study. *J Am Acad Dermatol* 2016; 75(4):755–759. <https://dx.doi.org/10.1016/j.jaad.2016.04.067>
156. Theut Riis P, Pedersen OB, Sigsgaard V et al. Prevalence of patients with self-reported hidradenitis suppurativa in a cohort of Danish blood donors: a cross-sectional study. *Br J Dermatol* 2018; 10.1111/bjd.16998
157. Ralf Paus L, Kurzen H, Kurokawa I et al. What causes hidradenitis suppurativa? *Exp Dermatol* 2008; 17(5):455–472. <https://dx.doi.org/10.1111/j.1600-0625.2008.00712.x>
158. van der Zee HH, de Ruiter L, van den Broecke DG et al. Elevated levels of tumour necrosis factor (TNF)- $\alpha$ , interleukin (IL)-1 $\beta$  and IL-10 in hidradenitis suppurativa skin: a rationale for targeting TNF- $\alpha$  and IL-1 $\beta$ . *Br J Dermatol* 2011; 164(6):1292–1298. <https://dx.doi.org/10.1111/j.1365-2133.2011.10254.x>
159. Moran B, Sweeney CM, Hughes R et al. Hidradenitis suppurativa is characterized by dysregulation of the th17:reg cell axis, which is corrected by anti-TNF therapy. *J Invest Dermatol* 2017; 137(11):2389–2395. <https://dx.doi.org/10.1016/j.jid.2017.05.033>
160. Boer J, Weltevreden EF. Hidradenitis suppurativa or acne inversa. A clinicopathological study of early lesions. *Br J Dermatol* 1996; 135(5):721–725. <https://dx.doi.org/10.1111/j.1365-2133.1996.tb03880.x>
161. Ring H, Bay L, Kallenbach K et al. Normal skin microbiota is altered in pre-clinical hidradenitis suppurativa. *Acta Derm Venereol* 2017; 97(2):208–213. <https://dx.doi.org/10.2340/00015555-2503>
162. Jemec GB, Hansen U. Histology of hidradenitis suppurativa. *J Am Acad Dermatol* 1996; 34(6):994–999. [https://dx.doi.org/10.1016/S0190-9622\(96\)90277-7](https://dx.doi.org/10.1016/S0190-9622(96)90277-7)
163. Ring HC, Bay L, Nilsson M et al. Bacterial biofilm in chronic lesions of hidradenitis suppurativa. *Br J Dermatol* 2017; 176(4):993–1000. <https://dx.doi.org/10.1111/bjd.15007>
164. Mozeika E, Pilmann M, Nürnberg B, Jemec G. Tumour necrosis factor- $\alpha$  and matrix metalloproteinase-2 are expressed strongly in hidradenitis suppurativa. *Acta Derm Venereol* 2013; 93(3):301–304. <https://dx.doi.org/10.2340/00015555-1492>
165. Saunte DM, Jemec GB. Hidradenitis suppurativa. *JAMA* 2017; 318(20):2019–2032. <https://dx.doi.org/10.1001/jama.2017.16691>
166. Alavi A, Kirsner RS. Local wound care and topical management of hidradenitis suppurativa. *J Am Acad Dermatol* 2015; 73(5 Suppl 1):S55–S61. <https://dx.doi.org/10.1016/j.jaad.2015.07.048>
167. Kazemi A, Carnaggio K, Clark M et al. Optimal wound care management in hidradenitis suppurativa. *J Dermatolog Treat* 2018; 29(2):165–167. <https://dx.doi.org/10.1080/09546634.2017.1342759>
168. Alavi A, Farzanfar D, Lee RK, Almutairi D. The Contribution of malodour in quality of life of patients with hidradenitis suppurativa. *J Cutan Med Surg* 2018; 22(2):166–174. <https://dx.doi.org/10.1177/1203475417745826>
169. Riis P, Vinding G, Ring H, Jemec G. Disutility in Patients with Hidradenitis Suppurativa: A cross-sectional study using EuroQoL-5D. *Acta Derm Venereol* 2016; 96(2):222–226. <https://dx.doi.org/10.2340/00015555-2129>
170. van der Zee HH, Prens EP, Boer J. Deroofing: A tissue-saving surgical technique for the treatment of mild to moderate hidradenitis suppurativa lesions. *J Am Acad Dermatol* 2010; 63(3):475–480. <https://dx.doi.org/10.1016/j.jaad.2009.12.018>
171. Morgan WP, Harding KG, Hughes LE. A comparison of skin grafting and healing by granulation, following axillary excision for hidradenitis suppurativa. *Ann R Coll Surg Engl* 1983; 65(4):235–236
172. Silverberg B, Smoot CE, Landa SJ, Parsons RV. Hidradenitis suppurativa. *Plast Reconstr Surg* 1987; 79(4):555–559. <https://dx.doi.org/10.1097/00006534-198704000-00007>
173. Elwood ET, Bolitho DG. Negative-pressure dressings in the treatment of hidradenitis suppurativa. *Ann Plast Surg* 2001; 46(1):49–51. <https://dx.doi.org/10.1097/00006637-200101000-00010>
174. Lächli S, Bayard I, Hafner J et al. [Different duration of healing and frequency of hospitalization in ulcer cruris of various causes]. [Article in German] *Hautarzt* 2013; 64(12):917–922. <https://dx.doi.org/10.1007/s00105-013-2671-5>

175. Yang D, Morrison BD, Vandongen YK et al. Malignancy in chronic leg ulcers. *Med J Aust* 1996; 164(12):718–720
176. Colgan MP, Moore DJ, Shanik GD. Challenges in diagnosis. *J Wound Care* 1998; 7(4):200–202. <https://dx.doi.org/10.12968/jowc.1998.7.4.200>
177. Misciali C, Dika E, Fanti PA et al. Frequency of malignant neoplasms in 257 chronic leg ulcers. *Dermatol Surg* 2013; 39(6):849–854. <https://dx.doi.org/10.1111/dsu.12168>
178. Combemale P, Combemale P, Debure C et al. Malignancy and chronic leg ulcers: the value of systematic wound biopsies: a prospective, multicenter, cross-sectional study. *Arch Dermatol* 2012; 148(6):704–708. <https://dx.doi.org/10.1001/archdermatol.2011.3362>
179. Gilbody JS, Aitken J, Green A. What causes basal cell carcinoma to be the commonest cancer? *Aust J Public Health* 1994; 18(2):218–221. <https://dx.doi.org/10.1111/j.1753-6405.1994.tb00231.x>
180. Miller DL, Wvinstock MA. Nonmelanoma skin cancer in the United States: Incidence. *J Am Acad Dermatol* 1994; 30(5):774–778. [https://dx.doi.org/10.1016/S0190-9622\(08\)81509-5](https://dx.doi.org/10.1016/S0190-9622(08)81509-5)
181. Staples MP, Elwood M, Burton RC et al. Non-melanoma skin cancer in Australia: the 2002 national survey and trends since 1985. *Med J Aust* 2006; 184(1):6–10
182. Jensen P, Hansen S, Møller B et al. Skin cancer in kidney and heart transplant recipients and different long-term immunosuppressive therapy regimens. *J Am Acad Dermatol* 1999; 40(2):177–186. [https://dx.doi.org/10.1016/S0190-9622\(99\)70185-4](https://dx.doi.org/10.1016/S0190-9622(99)70185-4)
183. Lindelöf B, Sigurgeirsson B, Gäbel H, Stern RS. Incidence of skin cancer in 5356 patients following organ transplantation. *Br J Dermatol* 2000; 143(3):513–519
184. Que SK, Zwald FO, Schmults CD. Cutaneous squamous cell carcinoma. *J Am Acad Dermatol* 2018; 78(2):237–247. <https://dx.doi.org/10.1016/j.jaad.2017.08.059>
185. Xiang F, Lucas R, Hales S, Neale R. Incidence of nonmelanoma skin cancer in relation to ambient UV radiation in white populations, 1978–2012: empirical relationships. *JAMA Dermatol* 2014; 150(10):1063–1071. <https://dx.doi.org/10.1001/jamadermatol.2014.762>
186. Aloï F, Tomasini C, Margiotta A, Pippione M. Chronic venous stasis: not a predisposing factor for basal cell carcinoma on the leg. A histopathological study. *Dermatology* 1994; 188(2):91–93. <https://dx.doi.org/10.1159/000247108>
187. Hannuksela-Svahn A, Pukkala E, Karvonen J. Basal cell skin carcinoma and other nonmelanoma skin cancers in Finland from 1956 through 1995. *Arch Dermatol* 1999; 135(7):781–786. <https://dx.doi.org/10.1001/archderm.135.7.781>
188. Black MM, Walkden VM. Basal cell carcinomatous changes on the lower leg: a possible association with chronic venous stasis. *Histopathology* 1983; 7(2):219–227. <https://dx.doi.org/10.1111/j.1365-2559.1983.tb02237.x>
189. Patel NP, Kim SH, Padberg FT Jr. Venous ulceration and basal cell carcinoma: coincident or synergistic? *J Vasc Surg* 2006 Jul; 44(1):210–210. <https://dx.doi.org/10.1016/j.jvs.2005.01.050> Medline
190. Harris B, Eaglstein WH, Falanga V. Basal cell carcinoma arising in venous ulcers and mimicking granulation tissue. *J Dermatol Surg Oncol* 1993; 19(2):150–152. <https://dx.doi.org/10.1111/j.1524-4725.1993.tb03445.x>
191. Baldursson B, Sigurgeirsson B, Lindelöf B. Venous leg ulcers and squamous cell carcinoma a large-scale epidemiological study. *Br J Dermatol* 1995; 133(4):571–574. <https://dx.doi.org/10.1111/j.1365-2133.1995.tb02707.x>
192. Kaplan RP. Cancer complicating chronic ulcerative and scarifying mucocutaneous disorders. *Adv Dermatol* 1987; 2:19–46 Medline.
193. Da Costa JC 3rd. III. Carcinomatous Changes in an Area of Chronic Ulceration, or Marjolin's Ulcer. *Ann Surg* 1903; 37(4):496–502.
194. Reich-Schupke S, Doerler M, Wollina U et al. Squamous cell carcinomas in chronic venous leg ulcers. Data of the German Marjolin Registry and review. *JDDG* 2015; 13(10):1006–1013. <https://dx.doi.org/10.1111/ddg.12649>
195. Baldursson B, Sigurgeirsson B, Lindelöf B. Leg ulcers and squamous cell carcinoma. An epidemiological study and a review of the literature. *Acta Derm Venereol* 1993; 73(3):171–174
196. Combemale P, Bousquet M, Kanitakis J et al. Malignant transformation of leg ulcers: a retrospective study of 85 cases. *J Eur Acad Dermatol Venereol* 2007; 21(7):935–941. <https://dx.doi.org/10.1111/j.1468-3083.2006.02118.x>
197. Onesti MG, Fino P, Fioramonti P, et al. Ten years of experience in chronic ulcers and malignant transformation. *Int Wound J* 2015; 12(4):447–450. <https://dx.doi.org/10.1111/iwj.12134>
198. Panuncialman J, Hammerman S, Carson P, Falanga V. Wound edge biopsy sites in chronic wounds heal rapidly and do not result in delayed overall healing of the wounds. *Wound Repair Regen* 2010; 18(1):21–25. <https://dx.doi.org/10.1111/j.1524-475X.2009.00559.x>
199. Enoch S, Miller DR, Price PE, Harding KG. Early diagnosis is vital in the management of squamous cell carcinomas associated with chronic non healing ulcers: a case series and review of the literature. *Int Wound J* 2004; 1(3):165–175. <https://dx.doi.org/10.1111/j.1742-4801.2004.00056.x>
200. Bonerandi JJ, Beauvillain C, Caquant L et al.; French Dermatology Recommendations Association (aRED). Guidelines for the diagnosis and treatment of cutaneous squamous cell carcinoma and precursor lesions. *J Eur Acad Dermatol Venereol* 2011; 25 Suppl 5:1–51. <https://dx.doi.org/10.1111/j.1468-3083.2011.04296.x>
201. Breuninger H, Bootz F, Hauschild A, et al. Short German guidelines: Squamous cell carcinoma. *J Dtsch Dermatol Ges* 2008; 6 Suppl 1:S5–S8. <https://dx.doi.org/10.1111/j.1610-0387.2008.06706.x>
202. Trent JT, Kirsner RS. Wounds and Malignancy. *Adv Skin Wound Care* 2003; 16(1):31–34. <https://dx.doi.org/10.1097/00129334-200301000-00014>
203. Cecchi R, Bartoli L, Brunetti L. Double helix flaps for lower leg defects: Report of 4 cases. *J Cutan Aesthet Surg* 2013; 6(3):164–165. <https://dx.doi.org/10.4103/0974-2077.118425>
204. Cecchi R, Bartoli L, Brunetti L, Troiano G. Reconstruction of a large leg defect with a combined hatchet flap technique. *Dermatol Online J* 2017; 23(4):
205. Dixon AJ, Dixon MP. Reducing opposed multilobed flap repair; a new technique for managing medium-sized low-leg defects following skin cancer surgery. *Dermatol Surg* 2004; 30(11):1406–1411
206. Verdolini R, Dhoat S, Bugatti L, Filosa G. Opposed bilateral transposition flap: a simple and effective way to close large defects, especially of the limbs. *J Eur Acad Dermatol Venereol* 2008; 22(5):601–605. <https://dx.doi.org/10.1111/j.1468-3083.2008.02696.x>
207. Martinez JC, Cook JL, Otle C. The keystone fasciocutaneous flap in the reconstruction of lower extremity wounds. *Dermatol Surg* 2012; 38(3):484–489. <https://dx.doi.org/10.1111/j.1524-4725.2011.02239.x>
208. Cho EH, Shammam RL, Carney MJ et al. Muscle versus Fasciocutaneous Free Flaps in Lower Extremity Traumatic Reconstruction. *Plast Reconstr Surg* 2018; 141(1):191–199. <https://dx.doi.org/10.1097/PRS.0000000000003927>
209. Cheng L, Yang X, Chen T, Li Z. Peroneal artery perforator flap for the treatment of chronic lower extremity wounds. *J Orthop Surg Res* 2017; 12(1):170. <https://dx.doi.org/10.1186/s13018-017-0675-z>
210. Cox NH, Dyson P. Wound healing on the lower leg after radiotherapy or cryotherapy of Bowen's disease and other malignant skin lesions. *Br J Dermatol* 1995; 133(1):60–65. <https://dx.doi.org/10.1111/j.1365-2133.1995.tb02493.x>
211. Karia PS, Jambusaria-Pahlajani A, Harrington DP et al. Evaluation of American Joint Committee on Cancer, International Union Against Cancer, and Brigham and Women's Hospital Tumor Staging for Cutaneous Squamous Cell Carcinoma. *J Clin Oncol* 2014; 32(4):327–334. <https://dx.doi.org/10.1200/JCO.2012.48.5326>

212. Schmults CD, Karia PS, Carter JB et al. Factors predictive of recurrence and death from cutaneous squamous cell carcinoma: a 10-year, single-institution cohort study. *JAMA Dermatol* 2013; 149(5):541–547. <https://dx.doi.org/10.1001/jamadermatol.2013.2139>
213. Rodríguez Pichardo A, García Bravo B. Dermatitis artefacta: a review. *Actas Dermo-Sifiliográficas (English Edition)* 2013; 104(10):854–866. <https://dx.doi.org/10.1016/j.adengl.2012.10.018>
214. Conde Montero E, Sánchez-Albisua B, Guisado S et al. Factitious Ulcer Misdiagnosed as Pyoderma Gangrenosum. *Wounds* 2016; 28(2):63–67
215. Koblenzer CS. Dermatitis Artefacta. *Am J Clin Dermatol* 2000; 1(1):47–55. <https://dx.doi.org/10.2165/00128071-200001010-00005>
216. Chatterjee SS, Mitra S. Dermatitis Artefacta Mimicking Borderline Personality Disorder: Sometimes, Skin Could Be Misleading. *Clin Psychopharmacol Neurosci* 2016; 14(3):311–313. <https://dx.doi.org/10.9758/cpn.2016.14.3.311>
217. Gawn RA, Kauffmann EA. Münchhausen Syndrome. *BMJ* 1955; 2(4947):1068. <https://dx.doi.org/10.1136/bmj.2.4947.1068>
218. Edlich RF, Tafel JA, Smith JF, Morgan RF. Factitious skin wounds. *Comp Ther* 1987; 13(8):57–61
219. Plassmann R. The biography of the factitious-disorder patient. *Psychother Psychosom* 1994; 62(1-2):123–128. <https://dx.doi.org/10.1159/000288912>
220. Farber SK. Self-Medication, Traumatic Reenactment, and Somatic Expression in Bulimic and Self-Mutilating Behavior. *Clin Soc Work J* 1997; 25(1):87–106. <https://dx.doi.org/10.1023/A:1025785911606>
221. Gattu S, Rashid RM, Khachemoune A. Self-induced skin lesions: a review of dermatitis artefacta. *Cutis* 2009; 84(5):247–251
222. Krener P. Factitious disorders and the psychosomatic continuum in children. *Curr Opin Pediatr* 1994; 6(4):418–422. <https://dx.doi.org/10.1097/00008480-199408000-00011>
223. Gutierrez D, Schowalter MK, Piliang MP, Fernandez AP. Epidermal multinucleated keratinocytes: a histopathologic clue to dermatitis artefacta. *J Cutan Pathol* 2016; 43(10):880–883. <https://dx.doi.org/10.1111/cup.12744>
224. Winters C, Machan M, Liu D, Fraga GR. Multinucleated giant cells in factitial dermatitis. *J Cutan Pathol* 2013; 40(2):205–208. <https://dx.doi.org/10.1111/cup.12080> Medline
225. Sweeney SA, Sulit DJ, Adams EG et al. Grape Cells (Multinucleated Keratinocytes) in Noninfectious Dermatoses. *Am J Dermatopathol* 2015; 37(12):e143–e146. <https://dx.doi.org/10.1097/DAD.0000000000000330>
226. Azurdia RM, Guerin DM, Sharpe GR. Recurrent bullous dermatitis artefacta mimicking immunobullous disease. *Br J Dermatol* 2000; 143(1):229–230. <https://dx.doi.org/10.1046/j.1365-2133.2000.03642.x>
227. Mohandas P, Bewley A, Taylor R. Dermatitis artefacta and artefactual skin disease: the need for a psychodermatology multidisciplinary team to treat a difficult condition. *Br J Dermatol* 2013; 169(3):600–606. <https://dx.doi.org/10.1111/bjd.12416>
228. Nielsen K, Jeppesen M, Simmelsgaard L et al. Self-inflicted skin diseases. A retrospective analysis of 57 patients with dermatitis artefacta seen in a dermatology department. *Acta Derm Venereol* 2005; 85(6):512–515
229. Orbuch DE, Kim RH, Cohen DE. Ecthyma: a potential mimicker of zoonotic infections in a returning traveler. *Int J Infect Dis* 2014; 29:178–180. <https://dx.doi.org/10.1016/j.ijid.2014.08.014>
230. Greene SL, Daniel Su WP, Muller SA. Ecthyma gangrenosum: Report of clinical, histopathologic, and bacteriologic aspects of eight cases. *J Am Acad Dermatol* 1984; 11(5):781–787. [https://dx.doi.org/10.1016/S0190-9622\(84\)80453-3](https://dx.doi.org/10.1016/S0190-9622(84)80453-3)
231. Reich HL, Williams Fadeyi D, Naik NS et al. Nonpseudomonal ecthyma gangrenosum. *J Am Acad Dermatol* 2004; 50(5 Suppl):114–117. <https://dx.doi.org/10.1016/j.jaad.2003.09.019>
232. Huminer D, Siegman-Igra Y, Morduchowicz G, Pitlik SD. Ecthyma gangrenosum without bacteremia. Report of six cases and review of the literature. *Arch Intern Med* 1987; 147(2):299–301. <https://dx.doi.org/10.1001/archinte.1987.00370020117047>
233. Vaiman M, Lasarovitch T, Heller L, Lotan G. Ecthyma gangrenosum versus ecthyma-like lesions: should we separate these conditions? *Acta Dermatovenerol Alp Pannonica Adriat* 2015; 24(4):69–72
234. Karimi K, Odhav A, Kollipara R et al. Acute Cutaneous Necrosis: A Guide to Early Diagnosis and Treatment. *J Cutan Med Surg* 2017; 21(5):425–437. <https://dx.doi.org/10.1177/1203475417708164>
235. Soria A, Francès C, Guihot A et al. [Etiology of ecthyma gangrenosum (four cases)]. *Ann Dermatol Venereol* 2010 Jun; 137(6-7):472–476. <https://dx.doi.org/10.1016/j.annder.2010.04.013>
236. Son YM, Na SY, Lee HY et al. Ecthyma Gangrenosum: A Rare Cutaneous Manifestation Caused by *Stenotrophomonas maltophilia* in a Leukemic Patient. *Ann Dermatol* 2009; 21(4):389–392. <https://dx.doi.org/10.5021/ad.2009.21.4.389>
237. Boisseau AM, Sarlangue J, Perel Y et al. Perineal ecthyma gangrenosum in infancy and early childhood: Septicemic and nonsepticemic forms. *J Am Acad Dermatol* 1992; 27(3):415–418. [https://dx.doi.org/10.1016/0190-9622\(92\)70210-7](https://dx.doi.org/10.1016/0190-9622(92)70210-7)
238. Zomorrodí A, Wald ER. Ecthyma gangrenosum: considerations in a previously healthy child. *Pediatr Infect Dis J* 2002; 21(12):1161–1164. <https://dx.doi.org/10.1097/00006454-200212000-00016>
239. O'Sullivan GM, Worsnop F, Natkunarajah J. Ecthyma gangrenosum, an important cutaneous infection to recognize in the immunosuppressed patient. *Clin Exp Dermatol* 2018; 43(1):67–69. <https://dx.doi.org/10.1111/ced.13253>
240. Blumenthal NC, Sood UR, Aronson PJ, Hashimoto K. Facial ulcerations in an immunocompromised patient. *Ecthyma gangrenosum*. *Arch Dermatol* 1990; 126(4):529. <https://dx.doi.org/10.1001/archderm.126.4.529>
241. Weston G, Payette M. Update on lichen planus and its clinical variants. *Int J Womens Dermatol* 2015 Aug; 1(3):140–149. <https://dx.doi.org/10.1016/j.ijwd.2015.04.001> Medline
242. Sölövåstru C, Tiplica GS. Therapeutic hotline: ulcerative lichen planus - treatment challenges. *Dermatol Ther* 2010; 23(2):203–205. <https://dx.doi.org/10.1111/j.1529-8019.2010.01316.x>
243. Desroche T, Moawad S, Cuny JF et al. Bilateral squamous cell carcinoma arising from cutaneous ulcerative lichen planus of the extremities: two case reports. *Eur J Dermatol* 2018; 28(3):391–392
244. Feily A, Mehraban S. Treatment modalities of necrobiosis lipoidica: a concise systematic review. *Dermatol Rep* 2015; 7(2):5749. <https://dx.doi.org/10.4081/dr.2015.5749>
245. O'Toole EA, Kennedy U, Nolan JJ et al. Necrobiosis lipoidica: only a minority of patients have diabetes mellitus. *Br J Dermatol* 1999; 140(2):283–286. <https://dx.doi.org/10.1046/j.1365-2133.1999.02663.x>
246. Nelzén O, Bergqvist D, Lindhagen A. Venous and non-venous leg ulcers: Clinical history and appearance in a population study. *Br J Surg* 1994; 81(2):182–187. <https://dx.doi.org/10.1002/bjs.1800810206>
247. Nakajima T, Tanemura A, Inui S, Katayama I. Venous insufficiency in patients with necrobiosis lipoidica. *J Dermatol* 2009; 36(3):166–169. <https://dx.doi.org/10.1111/j.1346-8138.2009.00612.x>
248. Santos-Juanes J, Galache C, Curto JR et al. Squamous cell carcinoma arising in long-standing necrobiosis lipoidica. *J Eur Acad Dermatol Venereol* 2004; 18(2):199–200. <https://dx.doi.org/10.1111/j.1468-3083.2004.00444.x>
249. Yoo SS, Mimouni D, Nikolskaia OV et al. Clinicopathologic features of ulcerative-atrophic sarcoidosis. *Int J Dermatol* 2004; 43(2):108–112. <https://dx.doi.org/10.1111/j.1365-4632.2004.01896.x>
250. Albertini JG, Tyler W, Miller OF 3rd. Ulcerative Sarcoidosis. Case report and review of the literature. *Arch Dermatol* 1997; 133(2):215–219. <https://dx.doi.org/10.1001/archderm.1997.03890380087013>
251. Philips MA, Lynch J, Azmi FH. Ulcerative cutaneous sarcoidosis responding to adalimumab. *J Am Acad Dermatol* 2005; 53(5):917. <https://dx.doi.org/10.1016/j.jaad.2005.02.023>

252. Thurtle OA, Cawley MI. The frequency of leg ulceration in rheumatoid arthritis: a survey. *J Rheumatol* 1983; 10(3):507–509
253. Mekkes JR, Loots MA, Van Der Wal AC, Bos JD. Causes, investigation and treatment of leg ulceration. *Br J Dermatol* 2003; 148(3):388–401. <https://dx.doi.org/10.1046/j.1365-2133.2003.05222.x>
254. Lam G, Ross FL, Chiu ES. Nonhealing Ulcers in Patients with Tophaceous Gout. *Adv Skin Wound Care* 2017; 30(5):230–237. <https://dx.doi.org/10.1097/01.ASVV.0000515456.65405.56>
255. Meunier P, Dequidt L, Barnette T et al. Increased risk of mortality in systemic sclerosis-associated digital ulcers: a systematic review and meta-analysis. *J. Eur. Acad. Dermatol. Venereol.* 2018; 33(2):405–409. <https://dx.doi.org/10.1111/jdv.15114>
256. Montefusco E, Alimena G, Gastaldi R et al. Unusual dermatologic toxicity of long-term therapy with hydroxyurea in chronic myelogenous leukemia. *Tumori Journal* 1986; 72(3):317–321. <https://dx.doi.org/10.1177/030089168607200314>
257. Quattrone F, Dini V, Barbanera S et al. Cutaneous ulcers associated with hydroxyurea therapy. *J Tissue Viability* 2013; 22(4):112–121. <https://dx.doi.org/10.1016/j.jtv.2013.08.002>
258. Flores F, Eaglstein WA, Kirsner RS. Hydroxyurea-induced leg ulcers treated with Apligraf. *Ann Intern Med* 2000; 132(5):417–418. <https://dx.doi.org/10.7326/0003-4819-132-5-200003070-00017>
259. Chen TJ, Chung WH, Chen CB et al. Methotrexate-induced epidermal necrosis: A case series of 24 patients. *J Am Acad Dermatol* 2017; 77(2):247–255.e2. <https://dx.doi.org/10.1016/j.jaad.2017.02.021>
260. Mönch S, Zimmo B, El Helou T, Colmagna I. Methotrexate-Induced Cutaneous Erosions. *Arthritis Rheumatol* 2016; 68(1):254. <https://dx.doi.org/10.1002/art.39409>
261. Jörg I, Fenyvesi T, Harenberg J. Anticoagulant-related skin reactions. *Expert Opin Drug Saf* 2002; 1(3):287–294. <https://dx.doi.org/10.1517/14740338.1.3.287>
262. Watson A, Ozairi OA, Fraser A et al. Nicorandil associated anal ulceration. *Lancet* 2002; 360(9332):546–547. [https://dx.doi.org/10.1016/S0140-6736\(02\)09710-6](https://dx.doi.org/10.1016/S0140-6736(02)09710-6)
263. Reichert S, Antunes A, Trechot P. Major aphthous stomatitis induced by nicorandil. *Eur J Dermatol* 1997; 7:1321–133.
264. Burza S, Croft SL, Boelaert M. Leishmaniasis. *Lancet* 2018; 392(10151):951–970. [https://dx.doi.org/10.1016/S0140-6736\(18\)31204-2](https://dx.doi.org/10.1016/S0140-6736(18)31204-2)
265. Steinberg JP, Galindo RL, Kraus ES, Ghanem KG. Disseminated acanthamebiasis in a renal transplant recipient with osteomyelitis and cutaneous lesions: case report and literature review. *Clin Infect Dis* 2002; 35(5):e43–e49. <https://dx.doi.org/10.1086/341973>
266. Verma GK, Sharma NL, Shanker V et al. Amoebiasis cutis: Clinical suspicion is the key to early diagnosis. *Australas J Dermatol* 2010; 51(1):52–55. <https://dx.doi.org/10.1111/j.1440-0960.2009.00594.x>
267. Franco-Paredes C, Marcos LA, Henao-Martínez AF et al. Cutaneous Mycobacterial Infections. *Clin Microbiol Rev* 2018; 32(1):e00069-18. <https://dx.doi.org/10.1128/CMR.00069-18>
268. Kentley J, Marshall C, Gkini M et al. Atypical Trigeminal Trophic Syndrome: An Unusual Cause of Facial Ulceration. *Acta Derm Venereol* 2017; 97(8):971–972. <https://dx.doi.org/10.2340/00015555-2675>
269. Senet P, Blas-Chatelain C, Levy P et al. Factors predictive of leg-ulcer healing in sickle cell disease: a multicentre, prospective cohort study. *Br J Dermatol* 2017; 177(1):206–211. <https://dx.doi.org/10.1111/bjd.15241>
270. Morton LM, Phillips TJ. Wound healing and treating wounds. *J Am Acad Dermatol* 2016; 74(4):589–605. <https://dx.doi.org/10.1016/j.jaad.2015.08.068>
271. Alavi A, Niakosari F, Sibbald RG. When and how to perform a biopsy on a chronic wound. *Adv Skin Wound Care* 2010; 23(3):132–140. <https://dx.doi.org/10.1097/01.ASVV.0000363515.09394.66>
272. Weedon D, Patterson JW. *Weedon's skin pathology*, 4th edn. Elsevier, 2015
273. Misciali C, Dika E, Baraldi C et al. Vascular leg ulcers: histopathologic study of 293 patients. *Am J Dermatopathol* 2014; 36(12):977–983. <https://dx.doi.org/10.1097/DAD.0000000000000141>
274. Elston DM, Stratman EJ, Miller SJ. Skin biopsy. *J Am Acad Dermatol* 2016; 74(1):1–16. <https://dx.doi.org/10.1016/j.jaad.2015.06.033>
275. Carlson JA. The histological assessment of cutaneous vasculitis. *Histopathology* 2010; 56(1):3–23. <https://dx.doi.org/10.1111/j.1365-2559.2009.03443.x>
276. Calonje JE, Brenn T, Lazar A, McKee P. *McKee's pathology of the skin*, 4th edn. Saunders, 2012
277. Kazandjieva J, Antonov D, Kamarashev J, Tsankov N. Acrally distributed dermatoses: Vascular dermatoses (purpura and vasculitis). *Clin Dermatol* 2017; 35(1):68–80. <https://dx.doi.org/10.1016/j.clindermatol.2016.09.013>
278. Hafner J, Nobbe S, Partsch H et al. Martorell hypertensive ischaemic leg ulcer. A model of ischemic subcutaneous arteriosclerosis. *Arch Demtraol* 2010; 146(9):961–968
279. Chen TY, Lehman JS, Gibson LE et al. Histopathology of Calciphylaxis. *Am J Dermatopathol* 2017; 39(11):795–802. <https://dx.doi.org/10.1097/DAD.0000000000000824>
280. Ahmed I, Goldstein B. Diabetes mellitus. *Clin Dermatol* 2006 Jul; 24(4):237–246. <https://dx.doi.org/10.1016/j.clindermatol.2006.04.009> Medline
281. Markey AC, Tidman MJ, Rowe PH et al. Aggressive ulcerative necrobiosis lipoidica associated with venous insufficiency, giant-cell phlebitis and arteritis. *Clin Exp Dermatol* 1988; 13(3):183–186. <https://dx.doi.org/10.1111/j.1365-2230.1988.tb01966.x>
282. Wick MR. Granulomatous & histiocytic dermatitides. *Semin Diagn Pathol* 2017; 34(3):301–311. <https://dx.doi.org/10.1053/j.semdp.2016.12.003>
283. Baldursson BT, Hedblad MA, Beitner H, Lindelöf B. Squamous cell carcinoma complicating chronic venous leg ulceration: a study of the histopathology, course and survival in 25 patients. *Br J Dermatol* 1999; 140(6):1148–1152. <https://dx.doi.org/10.1046/j.1365-2133.1999.02879.x>
284. Wilcox RA. Cutaneous B-cell lymphomas: 2016 update on diagnosis, risk-stratification, and management. *Am J Hematol* 2016; 91(10):1052–1055. <https://dx.doi.org/10.1002/ajh.24462>
285. Mansur AT, Demirci GT, Ozel O et al. Acral melanoma with satellitosis, disguised as a longstanding diabetic ulcer: a great mimicry. *Int Wound J* 2016; 13(5):1006–1008. <https://dx.doi.org/10.1111/iwj.12481>
286. Sirieix ME, Debure C, Baudot N et al. Leg ulcers and hydroxyurea: forty-one cases. *Arch Dermatol* 1999; 135(7):818–820. <https://dx.doi.org/10.1001/archderm.135.7.818>
287. Chan YC, Valenti D, Mansfield AO, Stansby G. Warfarin induced skin necrosis. *Br J Surg* 2000; 87(3):266–272. <https://dx.doi.org/10.1046/j.1365-2168.2000.01352.x>
288. Moore Z, Butcher G, Corbett LQ et al. AAWC, AWMA, EWMA position paper: managing wounds as a team. *J Wound Care* 2014; 23(5 Suppl):S1–S38
289. Goeser MR, Laniosz V, Wetter DA. A practical approach to the diagnosis, evaluation, and management of cutaneous small-vessel vasculitis. *Am J Clin Dermatol* 2014; 15(4):299–306. <https://dx.doi.org/10.1007/s40257-014-0076-6>
290. Sharma AM, Singh S, Lewis JE. Diagnostic approach in patients with suspected vasculitis. *Tech Vasc Interv Radiol* 2014; 17(4):226–233. <https://dx.doi.org/10.1053/j.tvir.2014.11.002>
291. Pichler M, Larcher L, Holzer M et al. Surgical treatment of pyoderma gangrenosum with negative pressure wound therapy and split thickness skin grafting under adequate immunosuppression is a valuable treatment option: Case series of 15 patients. *J Am Acad Dermatol* 2016; 74(4):760–765. <https://dx.doi.org/10.1016/j.jaad.2015.09.009>

292. Bosanquet DC, Rangaraj A, Richards AJ et al. Topical steroids for chronic wounds displaying abnormal inflammation. *Ann R Coll Surg Engl* 2013; 95(4):291–296. <https://dx.doi.org/10.1308/003588413X13629960045634>
293. Carre D, Dompmartin A, Gislard A et al. [Benefit of topical steroids in necrotic angiodermitis]. [In French] *Ann Dermatol Venereol* 2003; 130(5):547–548
294. Piaggese A, Läuchli S, Bassetto F et al. EWMA document: advanced therapies in wound management: cell and tissue based therapies, physical and bio-physical therapies smart and IT based technologies. *J Wound Care* 2018; 27(6); Suppl 6
295. Richmond NA, Lamel SA, Braun LR et al. Epidermal grafting using a novel suction blister-harvesting system for the treatment of pyoderma gangrenosum. *JAMA Dermatol* 2014; 150(9):999–1000. <https://dx.doi.org/10.1001/jamadermatol.2014.1431>
296. Nordström A, Hansson C. Punch-grafting to enhance healing and to reduce pain in complicated leg and foot ulcers. *Acta Derm Venereol* 2008; 88(4):389–391
297. Fourgeaud C, Mouloise G, Michon-Pasturel U et al. Interest of punch skin grafting for the treatment of painful ulcers. *J Mal Vasc* 2016; 41(5):329–334. <https://dx.doi.org/10.1016/j.jmv.2016.08.002>
298. Partsch H, Mortimer P. Compression for leg wounds. *Br J Dermatol* 2015; 173(2):359–369. <https://dx.doi.org/10.1111/bjd.13851>
299. Simmons J. Getting ready for wound certification. *J Wound Ostomy Continence Nurs* 2018; 45(5):474–476. <https://dx.doi.org/10.1097/WON.0000000000000464>
300. Pieper, B. Atypical Lower extremity wounds. *Doughty DBMc Nichol LL Core Curric. Wound Manag. Philadelphia* 515–529 (2016).
301. Agarwal A, Cardones AR. Wounds caused by dermatologic conditions. *Doughty DBMc Nichol LL. Core Curriculum: Wound Management, Philadelphia*, 2016: 573-585
302. Sussman G. Ulcer dressings and management. *Aust Fam Physician* 2014; 43(9):588–592
303. Huang CY, Choong MY, Li TS. Cleansing of wounds by tap water? An evidence-based systemic analysis. *Int Wound J* 2015; 12(4):493–494. <https://dx.doi.org/10.1111/iwj.12113>
304. Hodgkinson B, Nay R. Effectiveness of topical skin care provided in aged care facilities. *Int J Evid Based Healthc* 2005; 3(4):65–101
305. Venous Leg Ulcers. (2014).
306. Nix D, Haugen V. Prevention and management of incontinence-associated dermatitis. *Drugs Aging* 2010; 27(6):491–496. <https://dx.doi.org/10.2165/11315950-000000000-00000>
307. Cooper, R. A review of the evidence of the use of topical antimicrobial agents in wound care. *World Wound* 11, (2005).
308. White R. An interview with Richard White. *Br J Community Nurs* 2014; 19(Sup6 Suppl):S54–S55. <https://dx.doi.org/10.12968/bjcn.2014.19.Sup6.S54>
309. White R, Lindsey E, Fletcher J et al. Leg ulcer care: Should we be washing the legs and taking time for effective skin care? *Wounds UK* 2016; 12:12–16.
310. Harding KG, Morris HL, Patel GK. Science, medicine, and the future: Healing chronic wounds. *BMJ* 2002; 324(7330):160–163. <https://dx.doi.org/10.1136/bmj.324.7330.160>
311. Schultz GS, Sibbald RG, Falanga V et al. Wound bed preparation: a systematic approach to wound management. *Wound Repair Regen* 2003; 11(1 Suppl 1):S1–S28. <https://dx.doi.org/10.1046/j.1524-475X.11.s2.1.x>
312. Taheri A, Mansoori P, Al-Dabagh A, Feldman SR. Are corticosteroids effective for prevention of scar formation after second-degree skin burn? *Dermatol Treat* 2014; 25(4):360–362. <https://dx.doi.org/10.3109/09546634.2013.806768>
313. Hofman D, Moore K, Cooper R et al. Use of topical corticosteroids on chronic leg ulcers. *J Wound Care* 2007; 16(5):227–230. <https://dx.doi.org/10.12968/jowc.2007.16.5.27047>
314. Wicke C, Halliday B, Allen D et al. Effects of steroids and retinoids on wound healing. *Arch Surg* 2000; 135(11):1265–1270. <https://dx.doi.org/10.1001/archsurg.135.11.1265>
315. Leaper DJ, Schultz G, Carville K et al. Extending the TIME concept: what have we learned in the past 10 years? *Int Wound J* 2012; 9 Suppl 2:1–19. <https://dx.doi.org/10.1111/j.1742-481X.2012.01097.x>
316. Cooper R, Kirketerp-Møller K. Non-antibiotic antimicrobial interventions and antimicrobial stewardship in wound care. *J Wound Care* 2018; 27(6):355–377. <https://dx.doi.org/10.12968/jowc.2018.27.6.355>
317. Gottrup F, Apelqvist J, Bjarnsholt T et al. EWMA document: Antimicrobials and non-healing wounds. Evidence, controversies and suggestions. *J Wound Care* 2013; 22(Sup5 Suppl):S1–S89. <https://dx.doi.org/10.12968/jowc.2013.22.Sup5.S1> Medline
318. Romanelli M, Weir D. Exudate management made easy. *Wounds UK* 1, (2010).
319. Mudge E, Orsted H. Wound infection and pain management. *Made Easy. Wounds Int* 2010; 1:1–6.
320. Agathangelou C, Fletcher J, Hari Krishna, R. N et al. PolyMem dressings Made Easy. *Wounds UK* 1–4 (2015).
321. . Apelqvist J, Willy C, Fagerdahl AM et al. EWMA Document: Negative Pressure Wound Therapy. *J Wound Care* 2017; 26 Sup3:S1–S154. <https://dx.doi.org/10.12968/jowc.2017.26.Sup3.S1>
322. . Deufert D, Graml R. Disease-specific, health-related quality of life (HRQoL) of people with chronic wounds—A descriptive cross-sectional study using the Wound-QoL. *Wound Medicine* 2017; 16:29–33. <https://dx.doi.org/10.1016/j.wndm.2017.01.006>
323. . Moch SD. Personal knowing: evolving research and practice. *Sch Inq Nurs Pract* 1990; 4(2):155–165
324. International consensus. Making the case for cost-effective wound management. *Wounds Int*. (2013).
325. International Best Practice Statement: Optimising patient involvement in wound management. *Wounds International*, 2016
326. Weenig RH, Davis MD, Dahl PR, Su WP. Skin ulcers misdiagnosed as pyoderma gangrenosum. *N Engl J Med* 2002; 347(18):1412–1418. <https://dx.doi.org/10.1056/NEJMoa013383>
327. Van Hecke A, Beeckman D, Grypdonck M et al. Knowledge deficits and information-seeking behavior in leg ulcer patients: an exploratory qualitative study. *J Wound Ostomy Continence Nurs* 2013; 40(4):381–387. <https://dx.doi.org/10.1097/WON.0b013e31829a2f4d>
328. Hammar T, Nilsson AL, Hovstadius B. Patients' views on electronic patient information leaflets. *Pharmacy Practice* 2016; 14(2):702. <https://dx.doi.org/10.18549/PharmPract.2016.02.702>
329. Bentley J. Assess, negotiate, treat: community prescribing for chronic wounds. *Br J Community Nurs* 2001; 6(6):302–312. <https://dx.doi.org/10.12968/bjcn.2001.6.6.7076>
330. Bethell E, Cadogan J, Charles DH et al. Issues in wound care: empowering patients - developing a framework for practitioners. *J Wound Care* 2006; 15(2):62–63. <https://dx.doi.org/10.12968/jowc.2006.15.2.26889>
331. Elzen H, Slaets JP, Sniijders TA, Steverink N. Evaluation of the chronic disease self-management program (CDSMP) among chronically ill older people in the Netherlands. *Soc Sci Med* 2007; 64(9):1832–1841. <https://dx.doi.org/10.1016/j.socscimed.2007.02.008>
332. Kulzer B, Hermanns N, Reinecker H, Haak T. Effects of self-management training in Type 2 diabetes: a randomized, prospective trial. *Diabet Med* 2007; 24(4):415–423. <https://dx.doi.org/10.1111/j.1464-5491.2007.02089.x>
333. Green J, Jester R, McKinley R, Pooler A. Nurse–patient consultations in primary care: do patients disclose their concerns? *J Wound Care* 2013; 22(10):534–539. <https://dx.doi.org/10.12968/jowc.2013.22.10.534>
334. De Souza Leal T, De Oliveira B, Santos Bomfim E et al. Perception of people with chronic wound. *J Nurs Recife* 2017; 11(3):1156–1162

- 335.** Upton D, Upton P, Alexander R. Contribution of the Leg Club model of care to the well-being of people living with chronic wounds. *J Wound Care* 2015; 24(9):397–405. <https://dx.doi.org/10.12968/jowc.2015.24.9.397>
- 336.** Augustin M, Herberger K, Rustenbach SJ, Schäfer I, Zschocke I, Blome C. Quality of life evaluation in wounds: validation of the Freiburg Life Quality Assessment-wound module, a disease-specific instrument. *Int Wound J* 2010; 7(6):493–501. <https://dx.doi.org/10.1111/j.1742-481X.2010.00732.x>
- 337.** McMath E, Harvey C. Complex wounds: a partnership approach to patient documentation. *Br J Nurs* 2004; 13 Sup2:S12–S16. <https://dx.doi.org/10.12968/bjon.2004.13.Sup2.13234>
- 338.** Wilson J, Arshad F, Nnamoko N et al. Patient-reported outcome measures: an on-line system empowering patient choice. *J Am Med Inform Assoc* 2014; 21(4):725–729. <https://dx.doi.org/10.1136/amiajnl-2012-001183>
- 339.** Mason JM, Thomas KS, Ormerod AD et al. Ciclosporin compared with prednisolone therapy for patients with pyoderma gangrenosum: cost-effectiveness analysis of the STOP GAP trial. *Br J Dermatol* 2017; 177(6):1527–1536. <https://dx.doi.org/10.1111/bjd.15561>
- 340.** Gottrup F, Apelqvist J, Price P et al. Outcomes in controlled and comparative studies on non-healing wounds: recommendations to improve the quality of evidence in wound management. *J Wound Care* 2010; 19(6):237–268. <https://dx.doi.org/10.12968/jowc.2010.19.6.48471>
- 341.** Guest JF, Ayoub N, McIlwraith T et al. Health economic burden that wounds impose on the National Health Service in the UK. *BMJ Open* 2015; 5(12):e009283. <https://dx.doi.org/10.1136/bmjopen-2015-009283>
- 342.** Graves N, Zheng H. Modelling the direct health care costs of chronic wounds in Australia. *Wound Pract Res* 2014; 22:20.
- 343.** Posnett J, Gottrup F, Lundgren H, Saal G. The resource impact of wounds on health-care providers in Europe. *J Wound Care* 2009; 18(4):154–161. <https://dx.doi.org/10.12968/jowc.2009.18.4.1607>
- 344.** Phillips CJ, Humphreys I, Fletcher J et al. Estimating the costs associated with the management of patients with chronic wounds using linked routine data. *Int Wound J* 2016; 13(6):1193–1197. <https://dx.doi.org/10.1111/iwj.12443>
- 345.** Khalsa A, Liu G, Kirby JS. Increased utilization of emergency department and inpatient care by patients with hidradenitis suppurativa. *J Am Acad Dermatol* 2015; 73(4):609–614. <https://dx.doi.org/10.1016/j.jaad.2015.06.053>
- 346.** Desai N, Shah P. High burden of hospital resource utilization in patients with hidradenitis suppurativa in England: a retrospective cohort study using hospital episode statistics. *Br J Dermatol* 2017; 176(4):1048–1055. <https://dx.doi.org/10.1111/bjd.14976>
- 347.** Matusiak Ł, Bieniek A, Szepietowski JC. Hidradenitis suppurativa markedly decreases quality of life and professional activity. *J Am Acad Dermatol*. 62, 706–708, 708.e1 (2010).
- 348.** Cancer Council. Skin Cancer. <https://www.cancer.org.au/about-cancer/types-of-cancer/skin-cancer.html>. (accessed 15 May 2019)
- 349.** Cancer Council. Skincancer incidence and mortality. <https://tinyurl.com/y6efalcr>. (accessed 15 May 2019)
- 350.** Graves N, Finlayson K, Gibb M et al. Modelling the economic benefits of gold standard care for chronic wounds in a community setting. *Wound Pract Res* 2014; 22:163.
- 351.** Hjort A, Gottrup F. Cost of wound treatment to increase significantly in Denmark over the next decade. *J Wound Care* 2010; 19(5):173–184. <https://dx.doi.org/10.12968/jowc.2010.19.5.48046>
- 352.** Norman G, Atkinson RA, Smith TA et al. Intracavity lavage and wound irrigation for prevention of surgical site infection. *Cochrane Database Syst Rev* 2017; 10:CD012234. <https://dx.doi.org/10.1002/14651858.CD012234.pub2>
- 353.** Rybak Z, Franks PJ, Krasowski G et al. Strategy for the treatment of chronic leg wounds: a new model in Poland. *Int Angiol* 2012; 31(6):550–556
- 354.** Edwards H, Finlayson K, Courtney M et al. Health service pathways for patients with chronic leg ulcers: identifying effective pathways for facilitation of evidence based wound care. *BMC Health Serv Res* 2013; 13(1):86. <https://dx.doi.org/10.1186/1472-6963-13-86>
- 355.** Snyder RJ, Lantis J, Kirsner RS et al. Macrophages: A review of their role in wound healing and their therapeutic use. *Wound Repair Regen* 2016; 24(4):613–629. <https://dx.doi.org/10.1111/wrr.12444>



# 18. Liitteet

## Määritelmät

**Biologinen hoito:** hoitomuoto jossa käytetään elävistä organismeista tehtyjä aineita hoitamaan tautia. Biologiseen hoitoon kuuluvat immunoterapia (rokotukset, sytokiinit ja jotkut vasta-aineet) geeniterapia ja jotkut kohdeterapiat.

**Cribriform:** scars perforated like a sieve

**Immunomodulatorinen hoito:** hoito mikä vaikuttaa ihmisen immuunipuolustusjärjestelmään

**Immunosuppressiivinen hoito:** hoito joka vähentää immuunipuolustusjärjestelmän aktiiviteettia

**Moniammatillinen tiimi:** moniammatillinen tiimi on joukko terveydenhuollon ammattilaisia jotka toimivat yhdessä potilaan parhaaksi, kukin omasta erikoisosaamisestaan käsin. <sup>1</sup>.

**Interdisciplinary team:** An interdisciplinary clinical team is a consistent grouping of people from relevant clinical disciplines, ideally inclusive of the patient, whose interactions are guided by specific team functions and processes to achieve team-defined favourable patient outcomes. <sup>2</sup>

**Patergia:** Leesion pakeneminen traumasta iholla

**Purpura:** Punaiset tai tummanvioletit täplät iholla jotka eivät häviä painettaessa, liittyy verisuonivaurioon.

**Systeminen hoito:** Hoito jossa käytetään aineita jotka travel through the bloodstream, reaching and affecting cells all over the body.

## Lyhenteet

**AAV:** ANCA-assosioituneet vaskuliitit

**ADA2:** Adenosine deaminase<sup>2</sup>

**ABPI:** ABI-indeksi

**ANA:** Antinukleaariset vasta-aineet

**ANCA:** Antineutrofiiliset sytoplasmiset vasta-aineet

**BAD:** British Association of Dermatology

**BCC:** Basalioomat

**BMP:** Bone morphogenetic proteiinit

**BSAC:** British Society for Antimicrobial Chemotherapy

**CHCC:** Chapel Hill Consensus Conference Nomenclature of Vasculitides

**CTD:** Connective tissue disorder, sidekudostauti



**CUA:** Calcific uremic arteriopathy

**DIF:** Direct immunofluorescence , suora immunofluoresenssi

**EB:** Epidermolysis bullosa

**EG:** Ecthyma gangrenosum

**EGPA:** Eosinofiilinen granulomatoottinen polyangiitti

**ELISA:** Enzyme-linked immunosorbent assay

**ESRD:** End-stage renal disease

**EWMA:** European Wound Management Association

**GPA:** Granulomatoottinen polyangiitti

**HE:** Haematoksyliini ja eosiinivärjäys

**HSP:** Henoch-Schönlein purpura

**HHV8:** Human herpes virus 8

**HRQoL:** Health Related Quality of Life, elämänlaatu

**HS:** Hidradenitis suppurativa

**HT:** Hypertension, verenpainetauti

**HYTILU:** Hypertensive ischemic leg ulcer

**IBD:** Inflammatory bowel diseases, tulehdukselliset suolistosairaudet

**IgA/G/M:** Immunoglobulin A/G/M

**IgAV:** IgA vasculitis

**IL-1/12/17:** Interleukin

**IRD:** Inflammatory rheumatological diseases

**KPAN:** Kutaaninen polyarteritis nodosa

**LSV:** Leukosytoklastinen vaskuliitti

**LE:** Lupus erythematosus

**LP:** Lichen planus, punajäkälä

**LU:** Leg ulcer, alaraajahaava

**LV:** Livedoidi vasculopatia

**MGP:** Matrix Gla protein

**MMP:** Matrix metalloproteinase

**MPA:** Mikroskooppinen polyangiitti

**MPO-ANCA:** Myeloperoxidase ANCA

**MRI:** Magneettitutkimus

**MVV:** Medium vessel vasculitis

**NETs:** Neutrophil extracellular traps

**NHS:** National health service

**NL:** Necrobiosis lipoidica

**NMSC:** Non-melanoma skin cancer, ei-melanoottinen ihosyöpä

**NPWT:** Negative pressure wound therapy, alipaineimuhoito

**NSAID:** Non-Steroidaallinen anti- inflammatorinen lääke

**PAD:** Peripheral arterial disease, valtimotauti

**PAN:** Polyarteritis nodosa

**PAPA:** PG, Pyogeeninen artriitti ja akne

**PAS:** Periodic acid-Schiff värjäys

**PASH:** PG, Pyogeeninen artriitti ja Hidradenitis suppurativa

**PA-PASH:** PG, Pyogeeninen artriitti ja arthritis, Hidradenitis suppurativa, ja Acne

**PCR:** Polymeerasiketjureaktio

**PEST:** Proline, glutamate, serine ja threonine

**PF:** Purpura fulminans

**PMN:** Polymorfonukleaariset leukosyytit

**PR3-ANCA:** Proteinaasi- 3 ANCA-vastaaineet

**PROMS:** Patient related outcome measurements

**PSPG:** Postkirurginen pyoderma gangrenosum

**PTA:** Percutaneous transluminal angioplasty, pallolaajennus

**PTP:** Protein tyrosine fosfataasit

**PURPLE:** Painful Purpuric Ulcers with Reticular Pattern of the Lower Extremities, kivuliaat purppuriellit alaraajojen haavat

**RA:** Rheumatoidiartriitti

**RCT:** Randomised controlled trials, randomoidut kaksoissokkotutkimukset

**SCC:** Squamous cell carcinomas, okasolusyöpä

**SCD:** Sick cell disease, sirppusoluanemia

**SLE:** Systeeminen lupus erythematosus

**SOV:** Single organ vasculitis, yhden elimen vaskuliitti

**SSI:** Surgical site infection, kirurginen infektiio

**SSRI:** Serotonin reuptake inhibitor, serotoniinin takaisinoton estäjä

**SVV:** Small vessel vasculitis, pienten suonten vaskuliitti

**TNF- $\alpha$ :** Tumour necrosis factor alpha

**ULP:** Ulcerative lichen planus, haavauttava punajäkälä

**UVA1:** Ultraviolet A1